知っておきたい乳腺診療の流れ

日本赤十字放射線技師会
乳房画像分科会
世話人代表
尾　形　智　幸

知っておきたい乳腺診療の流れ

日本赤十字放射線技師会
乳房画像分科会世話人代表　尾形智幸

近年我が国では，乳がんは女性のがん罹患率1位になっており，年々死亡率が増え続け，年間約4万人が乳がんに罹り，その約 30%の1万2千人が亡くなっている．平成 10 年では女性が一生涯に乳がんに罹るリスクは 30 人に1人と言われていたが，今では 20 人に1人が乳がんに罹ると言われるようになり，この 10 年の間に急激に増加している（図 1）．アメリカ，カナダ，イギリス，北欧などでは8人に1人が乳がんに罹ると言われており，日本人女性も食生活などの変化に伴い欧米化していると考えられ，将来はさらに日本人の乳がん罹患リスクは欧米諸国に近づくことが予想されている．

乳がんの年齢調整別罹患率

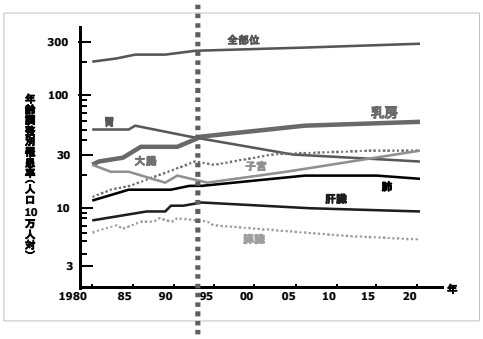

図 1

36 歳から 60 歳までの年齢層のがん死亡原因は乳がんが一番多くなっており，乳がんは他のがんに比べ若い年齢で罹りやすいという特徴がある．

乳がんに罹る人は 10 代後半から認め，30 代で増え，40 代後半でピークになっている（図 2）．一方で早期発見，早期治療することで生存率は向上する．

乳がん罹患率の比較　（人口10万人あたり）

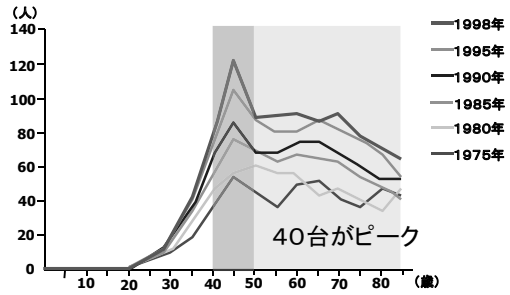

図 2

乳がん発生リスク

乳がんは女性ホルモンと深い関係があり，多くの乳がんは女性ホルモンをエネルギー源として発育する．近年の日本人の乳がんの発生リスクは，食生活の変化により，女性のホルモンバランスが欧米化していることが原因で急増していると言われている．日本人の両親から生まれた女性がハワイに移住した場合，乳がんの発生リスクが上がるという報告もある．

一方で，欧米諸国では近年乳がん死亡者数が減少している（図 3）．その一番の要因はマンモグラフィによる乳がん検診の普及により早期発見，早期治療による効果のあらわれといえる．2007 年 6 月，経済協力開発機構（OECD）30 カ国中，スウェーデン 83%，フランス 72%，イギリス 70%，アメリカ 61%，日本 4、1%と，加盟国中では，日本はマンモグラフィ受診率が最も低くなっている．（日本乳癌検診学会誌 2008 Vol17 No1　本学会のこれからの活動：福田　譲）

主要国の乳がんの年齢調整別死亡率の動向

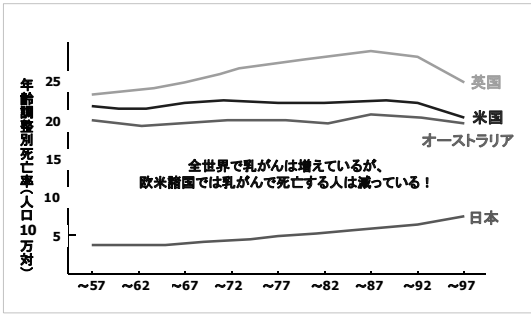

図 3

乳房の解剖

人間の乳房は乳線（Milk Line）の第 4 対が発達し，第 2 肋骨から第 5 肋骨の胸筋上にクーパー靭帯によって固定されている．

乳房は 15 から 20 の腺葉からなり，腺葉は乳頭、乳管，細乳管，小葉からなる．

乳がんは，ほとんどが終末乳管小葉構造（TDLU）の乳管上皮から発生し，浸潤性の変化を伴わない限り，基本的にはひとつの小葉で発育する（図 4）．

乳房の解剖

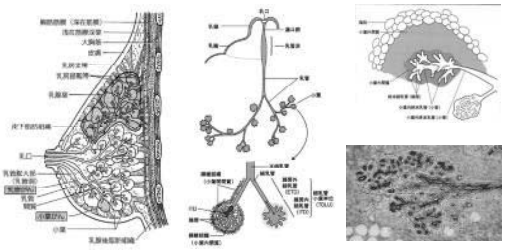

図 4

乳がんの検査

乳がんの検査は視触診に始まり，マンモグラフィ、超音波検査，必要であればCT，MRI，組織学的検索を行う(表 1)．これらにより，存在診断(病変の有無)，病変が有れば，鑑別診断(良悪性の判定)，悪性の場合は性状判定(乳管内進展，浸潤度，組織型等)、から容積判定(局所、全身)をし，治療方針を決定していく．

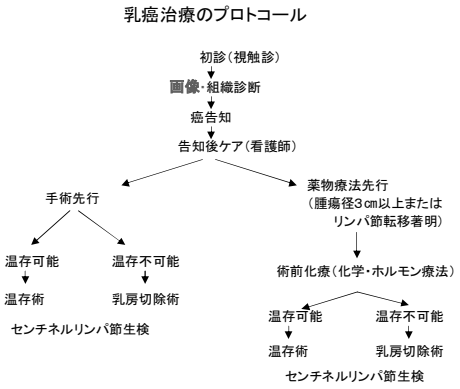

表 1

視触診

視診は乳房・乳頭変形，皮膚・乳頭の陥凹，えくぼ症状，乳頭・乳輪の湿疹様変化等を観察する．

触診は腫瘤や硬結の有無，大きさ，硬さ，辺縁や表面の性状，可動性(皮膚や胸壁との固定)，

乳頭分泌の有無や性状，腋窩リンパ節や鎖骨上窩リンパ節の腫大の有無や性状等，皮膚の上から測定できる腫瘍の大きさや，腋窩リンパ節の腫大の有無は治療方針を決定するための重要な情報となる．

視触診に関して以下の用語が使用される．

Pig skin / Peau d'orange
皮膚が赤く浮腫状となっていること．

Pointing sign
乳頭が癌の存在している部位に向くこと．

Nipple retraction　乳頭陥凹．

Delle　何もしなくても皮膚がくぼんだ状態．

Dimpling　皮膚をつまんで出来るくぼみ．

マンモグラフィ

読影手順として，まずマンモグラフィ全体を観察する．次にマスキングし，左右差を確認する。左右差があった場合は拡大または近づいて，腫瘤、石灰化，乳腺の変化について，形状、内部構造をよく観察する．

注意すべき点として，腺葉に沿った変化，膨張性の変化，収縮性の変化，乳腺濃度の変化を観察する．

超音波

基本的にはマンモグラフィをチェックし，超音波検査を行うため，両検査者間の情報の共有が精度の高い超音波検査を行う上で重要となる．

組織学的検索について

細胞を実際に採取して検査をする方法には3つの方法がある(表 2)．

1．刺針吸引細胞診(FNAC)
比較的細い針(22G 等)を使用するため手軽に行えるが，ホルモン療法，分子標的療法を行うための指標となる免疫染色検査の組織診断が困難である．

2．針生検(CNB)
太い針(14G 等)で組織を切り取るため組織診断が可能である．止血等の処置が必要となる．

3．マンモトーム生検(MMT)
1回の針刺し(11G 等)で組織を連続して繰り返し吸引採取できる．組織診断が可能であるが，止血の縫合，抜糸等の処置が必要となる．

	鑑別診断	免疫染色検査
ＦＮＡＣ	ﾊﾟﾊﾟﾆｺﾛｳ分類 ＣｌａｓｓⅠ～Ⅴ 感度70～90%	×
ＣＮＢ	組織型 感度98.5%　特異度100%	○
ＭＭＴ	組織型	○

表 2

乳がんの治療

乳がん治療は外科的治療，薬物療法（抗がん剤），放射線治療がある．以前は外科的治療が主体で薬物療法，放射線治療は補助療法として行われてきたが，最近ではこれらの3者の治療を組み合わせて行うことが主流となっている．腫瘤の大きさが 3cm 以上の場合や，リンパ節転移が著明な場合は，薬物先行療法を行い，がんの大きさを小さくしてから再度手術を検討し，乳房温存が可能な場合は乳房温存術を行う．

乳がんの手術術式

以前の乳がん手術は乳房を全部切除し，さらに胸筋，リンパ節をすべて切除するハルステッド法を行っていた．しかし，この方法は体型の変化が著しいことや，リンパ液の流れが阻害され腕にむくみを生じることが多々あり，手術後の QOL が非常に悪かった．しかし，最近では胸筋，リンパ節，乳房の切除範囲を縮小する傾向にある（図 5・図 6）．

①定型的乳房切除術 radical mastectomy
（Bt+Ax+Ic+Mj+Mn）

1882年 Halsted により考案され以来，乳癌に対する標準術式として 100 年以上行われてきた術式で，原発病巣を周囲の正常組織を含め広範囲に切除し，局所リンパ節も郭清する．

②拡大乳房切除術 extended radical mastectomy
（Bt+Ax+Ic+Ps+Mj+Mn）

定型的乳房切除術に加え，胸骨旁リンパ節，鎖骨上リンパ節などを郭清する術式．

③非定型乳房切除術
modified radical mastectomy

大胸筋温存を目的とした術式で，定型的乳房切除術に対し「非定型」と呼ばれている．小胸筋を切除する Patey 法，大小胸筋を保存する Auchincloss 法がある。リンパ節は郭清する．

④乳房温存療法 breast conservative method

乳腺分画切除（quadrantectomy）や，腫瘤切除（lumpectomy）と，腋窩郭清および放射線治療を組み合わせた治療法．

手術法の略号

Bt ： 全乳房切除

Bq ： 乳頭を頂点とする扇状切除
¼切除（Quadrantectomy）に相当するが
切除角が90度とは限らない

Bp ： 腫瘤縁より一定の距離をおいて切除する
切除が円形とは限らない

Tm ： 腫瘤のみ切除する方法

図 5

切除部位の略号

Ax ： 腋窩 （Axilla）

Ic ： 鎖骨下 （Infraclavicular）

Ps ： 胸骨傍 （Parasternal）

Sc ： 鎖骨上 （Supraclavicular）

Mj ： 大胸筋 （Major Pectoral Muscle）

Mn ： 小胸筋 （Minor Pectoral Muscle）

図 6

最近はセンチネルリンパ節生検（SLN）を行い腋窩リンパ節に転移が認められない場合は腋窩郭清を行わないことにより，リンパ液流の阻害による腕の浮腫が無いため，術後のリハビリが簡単，入院期間の短縮等，QOL が向上した（図 7）．

センチネルリンパ節

原発巣領域のリンパ液が最初に流れ込むリンパ節
「見張りリンパ節」「前哨リンパ節」とも言われている

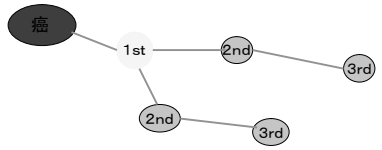

図 7

その他の手術方法として，ラジオ波熱凝固療法（Radiofrequency Ablation : RFA）がある。この方法は乳がん以外にも，肝臓がん，腎臓がん，肺がんに対して行われている．

このように術式が縮小手術へとなっていくことにより，画像診断による正確な診断（病変の形態・範囲）が

非常に重要になる.

薬物療法

薬物療法には，化学療法，ホルモン療法，分子標的治療が主に行われる.

① 化学療法

抗がん剤を用いる方法.

抗がん剤治療は通常3ヶ月～6ヶ月行うが，脱毛などの副作用があるため患者への精神的な負担は大きい.

② ホルモン療法

閉経前は脳の視床下部でつくられる黄体形成ホルモン放出ホルモン（LH-RH）が，脳下垂体を刺激し，卵胞刺激ホルモン（FSH）と黄体刺激ホルモン（LH）を作り，これにより卵巣機能が高まり，エストロゲンが分泌される. エストロゲンの分泌を抑えるために，閉経前の人にはLH-RHアゴニスト製剤を投与する.

閉経後は副腎皮質の男性ホルモンであるアンドロゲンが，脂肪や乳がん組織に存在するアロマターゼの働きによってエストロゲンに変化する. アロマターゼ阻害剤によって，脂肪組織、乳がん組織におけるエストロゲンの合成を阻害することで，乳がんの増殖を抑える.

抗アストロゲン剤は閉経前，閉経後の両者に用いられ，エストロゲンとがん細胞にあるエストロゲン受容体（ER）との結合を阻止することで，乳がんの増殖を抑える（図 8）.

ホルモン療法

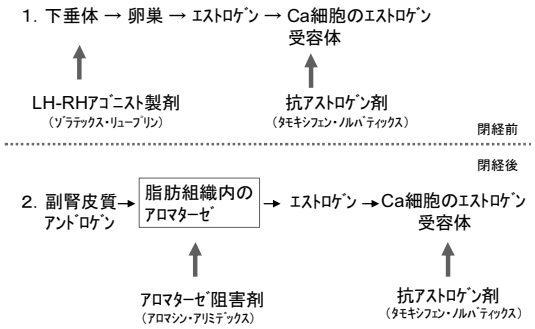

図 8

③ 分子標的治療

HER2 タンパク細胞の表面にある増殖因子が乳がんを大きくする. この増殖因子を押さえるためにハーセプチンを投与し治療する方法.

これらの治療法に対し，臨床的治療効果判定基準により治療効果を評価する（図 9）.

標的病変の評価

CR:Compleat Response

すべての標的病変が腫瘍による二次的変化を含めて消失した場合。

PR:Partial Response

標的病変の長径の総和が治療開始前の長径和と比べ30%以上縮小した場合。

SD:Stable Disease

PR,PDにも該当しない。

PD:Progressive Disease

一旦CRとなった後に再び病変が認められた、又は標的病変の長径総和がそれまでの最も小さい長径和を示した時点から、その20%以上増大した場合。

臨床・病理乳癌取り扱い規約第15版 2004

図 9

乳がんの組織学的分類

乳がんの組織学的分類について，乳がん取扱い規約に沿った臨床で代表的なものを示す（表 3）.

乳がんの組織学的分類

1. 非浸潤癌 Noninvasive carcinoma

a. 非浸潤性乳管癌 Noninvasive ductal carcinoma
b. 非浸潤性小葉癌 Lobular carcinoma in situ

2. 浸潤癌 Invasive carcinoma

a.浸潤性乳管癌 Invasive ductal carcinoma
a1. 乳頭腺管癌 Papillotubular carcinoma
a2. 充実腺管癌 Solid-tubular carcinoma
a3. 硬癌 Scirrohus carcinoma

b. 特殊型 Special type
b1. 粘液癌 Mucinous carcinoma
b2. 髄様癌 Medullary carcinoma
b3. 浸潤性小葉癌 Invasive lobular carcinoma
b4. 腺様のう胞癌 Adenoid cystic carcinoma
b5. 扁平上皮癌 Squamous cell carcinoma
b6. 紡錘細胞癌 Spindle cell carcinoma
b7. アポクリン癌 Apocrine carcinoma
b8. 骨・軟骨化生を伴う癌 Carcinoma with cartilaginous and / or osseous metaplasia
b9. 管状癌 Tubular carcinoma
b10. 分泌癌（若年性癌） Secretory carcinoma (Juvenile carcinoma)
b11. その他 Others

3. パジェット病 Pagets disease

表 3

1. 非浸潤癌 Noninvasive carcinoma

がん細胞が乳管内あるいは小葉内にとどまり，間質への浸潤がみられないもので，Tis，浸潤性乳管癌（DCIS:Ductal carcinoma in situ），浸潤性小葉癌（LCIS:Lobular carcinoma in situ），非浸潤性嚢胞内癌（Noninvasive intracystic carcinoma）等がある（図 10）.

DCIS

TDLUの上皮に発生したがん細胞が増殖

がんが乳管内に留まっている
（基底膜を破って間質に浸潤していない）
＝非浸潤癌

図 10

DCISも，様々な増殖形態を示し，Comedo型は，特徴的な石灰化（微細線状・分枝状，多形成・不均一）を区域性，線状，集続簇性に認めることができる（図 11）.

図 11

篩状型は，「ハスの断面」状の構造を示し，がん細胞の密な増殖とたくさんの小腺腔の形成がみられる小腺腔内に，小さく，やや不整の分泌型の石灰化がみられる（図 12）.

図 12

2. 浸潤性乳管癌 Invasive carcinoma

日本の分類では浸潤性乳管癌をさらに，乳頭腺管癌，充実腺管癌，硬癌の3型に分類する.

2a1. 乳頭腺管癌 Papillotubular carcinoma

浸潤癌病巣が乳頭状増殖および，間腔形成を示す癌で，MMG 画像上では非浸潤性乳管癌と似た像を示すこともある（図 13・図 14・図 15）.

図 13

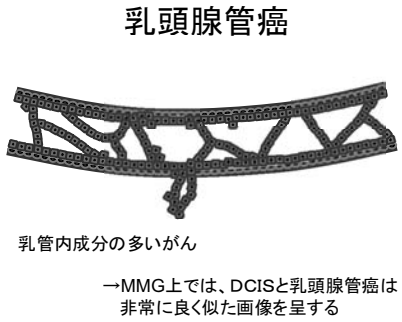

図 14

図 15

2a2. 充実腺管癌 Solid-tubular carcinoma

充実性の病巣が周囲の組織を圧排性，膨張性発育する像を示す．MMG 画像上でも膨張性に増殖し比較的境界明瞭（微細鋸歯状な場合もある）な高濃度腫瘤陰影として認める（図 16）.

充実腺管癌

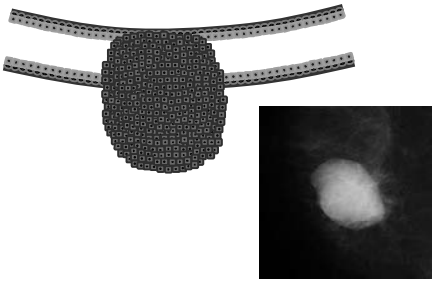

図 16

2a3. 硬癌 Scirrhous carcinoma

がん細胞が線状または小さな塊を作って浸潤，増殖し，繊維増生が強く，脂肪組織に浸潤をきたす場合は MMG 上ではスピクラを伴い，視触診では，えくぼ徴候（dimpling sign），皮膚陥没(Delle)の形成が見られる（図 17）.

硬癌

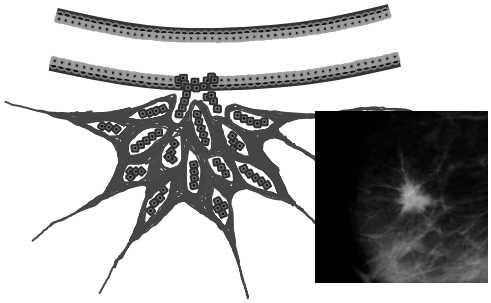

図 17

2b3. 浸潤性小葉癌 Invasive lobular carcinoma

癌細胞は結合に乏しく，びまん性に浸潤する性質を有する.

MMG 上，硬癌と類似した像を示す場合があるが，周囲の巻き込みが弱く，中心部腫瘤濃度が低いか，腫瘤を認めない場合がある（図 18）.

浸潤性小葉癌

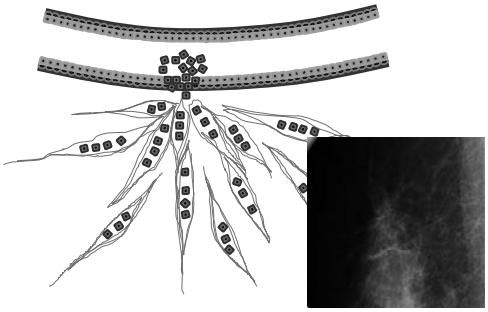

図 18

以上，乳腺診療において，癌の有無で乳房全切除する時代から，術後の予後を考えた縮小手術へと代わり，我々が関わる画像診断は重要な役割を果たしている（表 4）。今後の我々の乳がん診療に役立てていただければ幸いである.

乳癌治療のプロトコール

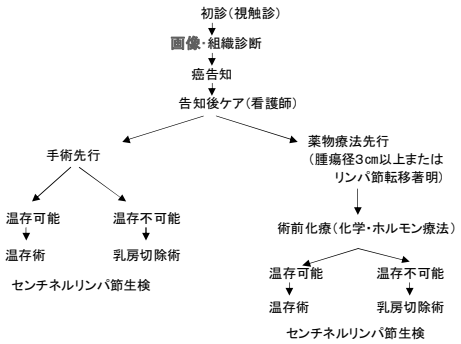

表 4

今回，このような機会を与えてくださいました，日本赤十字放射線技師会の皆様に感謝致します.

参考文献

マンモグラフィ（技術編）：石栗一男 編著 医療科学社

乳がん取扱い規約 2008 年 9 月【第 16 版】：日本乳癌学会／編 金原出版株式会社

マンモグラフィ読影に必要な乳腺画像・病理アトラス：黒住昌史 編著 学際企画