# ワークステーションの最新技術 ~心臓 CT を中心に~

富士フイルムメディカル株式会社 IT ソリューション事業本部
事業推進部　3D 営業技術グループ
小林　良一
斎藤　志帆
長谷川　由香
川口　裕之

## ● はじめに

2007 年 7 月に富士フイルム株式会社から Volume Analyzer SYNAPSE VINCENT（以下、VINCENT）の販売を開始しました。販売開始当初は放射線科、循環器内科、消化器外科領域を主とした解析アプリケーションの開発、販売をおこなってきましたが、販売時から現在に至るまでに、胸腔鏡下手術（以下、VATS）に代表される低侵襲治療の発達、前立腺がんの全摘出手術といった特定の条件下に対する医療用ロボットを利用した手術手技に保険収載が認められるなど、医療業界における動向の変化や、VINCENT の導入台数の増加により、お客様からの VINCENT に対する要望も多岐に渡るようになりました。

このような背景から、最新のバージョンまでに上記領域以外にも呼吸器外科、呼吸器内科、脳神経外科、泌尿器科領域などで有用なアプリケーションを開発、販売しています。

本稿では始めに、各解析アプリケーションに搭載している VINCENT の核となる画像処理技術の紹介をおこない、続けて、販売開始当初から多くの御施設の診療放射線技師が処理することが多い循環器領域アプリケーション、および最新技術を紹介します。

## ● 画像処理技術「Image Intelligence」

Computed Tomography（以下、CT）、Magnetic Resonance Imaging（以下、MRI）などを画像処理する場合、作成者（診療放射線技師）は第三者（読影医師、外科医師）が各症例に対する病変部を視認しやすいように、画像処理ワークステーション上で部位毎の解析アプリケーション、様々な編集ツールを利用して処理することが多いかとおもいます。

日常の臨床現場では診療放射線技師が術前シミュレーション用に動脈、門脈、静脈、病変部を各々分離し病変部と血管構造の位置関係を把握できる画像、冠動脈領域では狭窄部の評価用として、右冠動脈、左冠動脈を各々抽出し、Curved Planar Reformation（以下、CPR）画像の作成をおこなっています。

画像処理をする上で重要なポイントとして、領域の分割（セグメンテーション）が挙げられますが、処理する部位、モダリティ、造影剤投与の有無、患者様の状態などは、セグメンテーションの結果の良不良、処理時間に大きく影響します。

通常、診療放射線技師は CT、MRI 撮影と並行して、限られた時間内で医師などから依頼された画像処理をおこないます。また救急指定病院では、通常画像処理をおこなう機会が少ない医療従事者が通常診療時間外で画像処理をおこなうこともあります。

我々は、１．画像処理に要する時間の短縮、２．安定した抽出結果の提供、により診療放射線技師、および患者様に寄与できるのではないか？と考えました。この２つの課題を解決するため、富士フイル

ムのデジタルカメラの顔認識技術に利用されている技術である「Image Intelligence」を用いた高速、高精度な画像処理アルゴリズムを開発しました。

一般的にセグメンテーションをするためには、領域間で異なる濃度（画素値）分布を呈する画像から、領域間の境界を設定し、抽出、非抽出領域を分離する必要があります。CT 画像の冠動脈においては、造影剤、石灰化、ソフトプラーク領域などが存在し、かつソフトプラーク領域とその周辺にある脂肪、筋肉領域の間には画素値に対する差が少ないことがあります。このような濃度分布を有する領域に対して、画素の閾値処理のみのセグメンテーションでは、画像ノイズ、画素値のコントラスト、設定した閾値のバラつきなどで抽出結果が一意に定まらないことがあります。このような不確定要素が抽出結果に極力影響しないように、臓器の濃淡モデル、形状モデル等を事前学習し、自動抽出対象の画像に対して当てはめることで、様々な濃度分布を呈する画像に対し、短時間、かつ安定した抽出結果を提供できるようになりました。

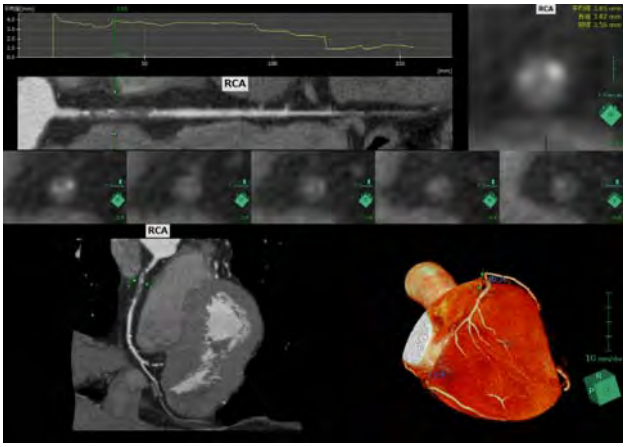


図 1　RCA #3 Subtotal Stenosis 症例

このような高速、高精度な画像処理アルゴリズムを循環器領域をはじめとする様々な解析アプリケーションに組み込んでいます。これから、製品販売当初から診療放射線技師に利用されている循環器アプリケーション、その他の解析アプリケーションの紹介をおこないます。

● 循環器アプリケーションの紹介

CT 撮影について施設基準に適合している保険医療機関において、冠動脈の CT 撮影をおこなった場合、所定点数に冠動脈 CT 撮影加算を保険収載できるようになり数年が経過しました。多くの施設で多列検出器 CT 装置を利用して心臓 CT 撮影をおこない、冠動脈、心機能を評価する機会が増えています。VINCENT を導入している御施設では主に以下の解析アプリケーションを利用しています。

- 冠動脈解析（CT）
- 心機能解析（CT）
- 心臓フュージョン

この章では上記解析アプリケーションの紹介をおこないます。

・ 冠動脈解析（CT）、心臓フュージョン

心電図同期下で撮影した心臓 CT 画像から自動的に心臓領域、右冠動脈、左前下行枝、左回旋枝を含む冠動脈を抽出します。様々な濃度分布を呈する画像に対して安定した抽出結果を提供することができるため、手動修正に要する処理時間の短縮に寄与できると考えています。

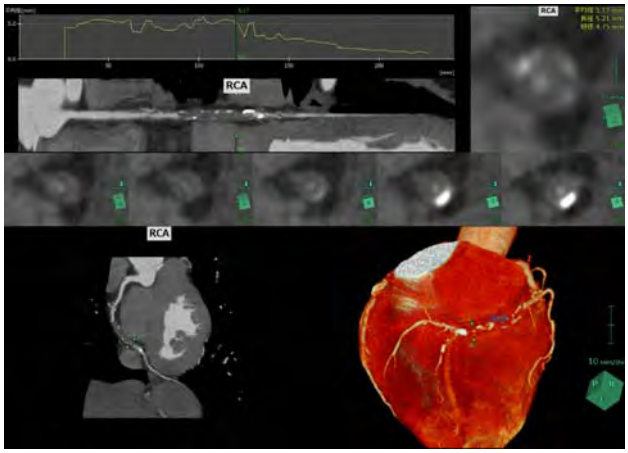


図２ 冠動脈解析（CT）の[標準観察]ステージ

また、心臓 CT 画像と同一患者様の心筋 SPECT 画像とのフュージョン画像の生成も簡便におこなえます。冠動脈解析（CT）で心臓、冠動脈を抽出後、心臓フュージョンを起動することにより、簡易的に CT と心筋 SPECT 画像を位置あわせたフュージョン画像を表示します。

形態情報の観察に適している CT 画像と心機能を観察する SPECT 画像の両画像の長所を合成した画像を表示でき、全体像の把握をおこなえる３D 表示や、血管毎のフュージョンをおこなうストレート CPR、ストレッチ CPR 表示に対応しています。

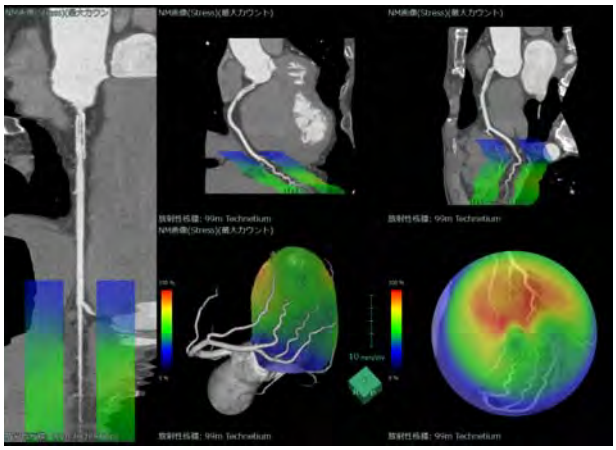

図３　心臓フュージョンの[CPR 観察]ステージ

・　心機能解析（CT）

心電図同期下で、かつレトロスペクティブ撮影法を用いると１心拍内の複数の心位相を持つデータを再構成できます。心機能解析（CT）ではそれらの画像から心室、心筋を自動的に抽出し、各心位相の体積の算出、最大拡張末期、最大収縮末期を自動的に検出して、駆出率の算出をおこないます。以前のバージョンでは心機能解析（CT）の心室、心筋境界の抽出精度が低かったのですが、最新バージョンでは画像処理技術「Image Intelligence」の搭載により、造影効果、画像ノイズの影響を受けず、安定した結果を提供できるようになりました。

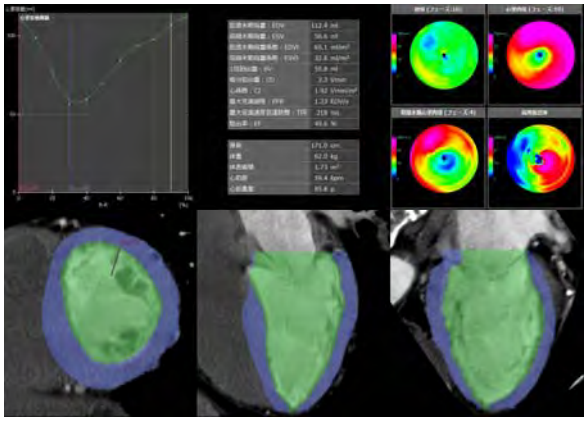

図４　心機能解析（CT）の解析結果画面。乳頭筋を含めた心室の輪郭抽出を精度良く抽出

● 最新技術の紹介

この章以降は、心臓 CT 以外で解析アプリケーションの紹介を診療科別におこないます。

○ 診療放射線技師領域における最新技術

多くの御施設では画像解剖学、撮影技術、情報技術分野などに知見がある診療放射線技師が様々な診療科から画像処理を依頼されることが多いとおもいます。このような背景をもとに VINCENT の最新バージョンでは、診療放射線技師に対して画像処理における負担軽減に寄与できると考える機能を搭載しました。この章では処理件数の多い MRI の冠動脈、大血管、整形領域に対して有用な機能を紹介します。

・ 冠動脈解析（MR）

冠動脈疾患を有する患者様が、腎機能の低下、および様々な理由により造影剤を用いた冠動脈 CT 検査をおこなえないことがあります。その場合、冠動脈の形態を観察するために
Whole Heart Coronary MRA を撮像し、診療放射線技師が画像処理することがありますが、VINCENT の以前のバージョンでは心臓領域、冠動脈の抽出の自動抽出精度が低く、VINCENT 導入施設ではあまり利用されていなかったのが現状でした。

様々な御施設から頂いた画像を利用し、最新のバージョンでは画像認識技術「Image Intelligence」を利用した心臓領域、冠動脈の抽出の自動抽出に対応しました。（図５）

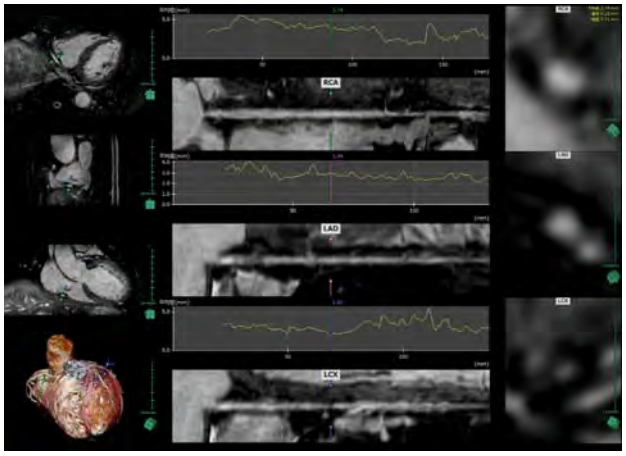


図５ 冠動脈解析（MR）で処理した結果の画像例

また、撮影範囲が体軸方向に広範囲な大血管の３D 表示を画像サーバー上で解像度を落とさずに観察できるようにするため、体軸方向に対して分割して保存する、という作業をおこなうことがあります。

前バージョンでは分割と画像保存操作を手動で交互に繰り返し実施する必要がありましたが、最新バージョンでは、分割、画像保存操作などの操作履歴を登録する、というマクロ機能（図６）を３D ビューアに搭載しました。登録された操作履歴はリストで管理されており、別検査を３D ビューアで起動後、該当のリスト（例えば、骨盤 大腿 膝部分割保存というマクロ名を登録）を選択することで、自動的に分割、画像保存をおこなうことができます。

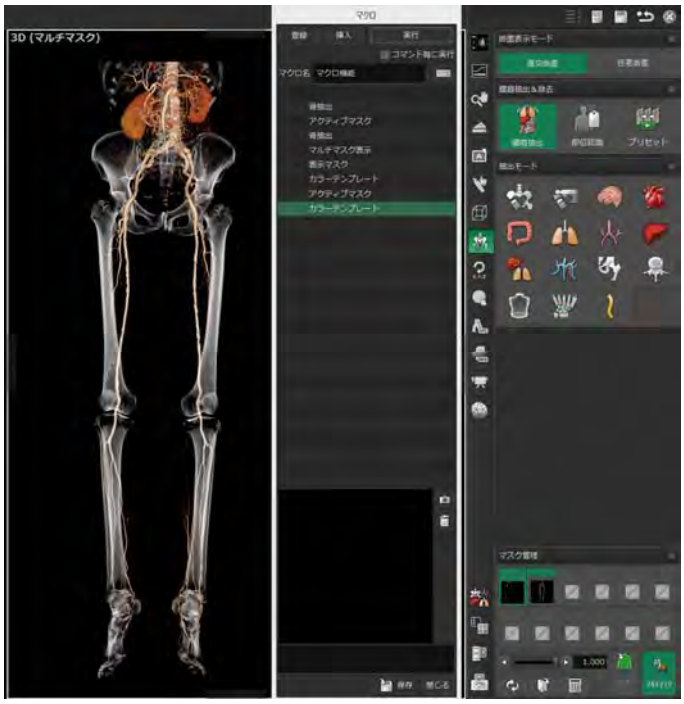


図６　マクロ作成時の操作画面

・ 整形領域

骨折、亀裂骨折が関節面に到達している（関節内骨折）場合、関節面がずれた状態で自然融合すると、関節の変形、不安定性、軟骨表面の損傷などによる後遺症が残ることがあるため、２D、３D 表示で、関節面における骨折線の確認は整復手術の要不要を判断する上で重要になります。

従来の方法では、骨折周囲の骨を抽出、削除するために、不透明度の調整をおこない、必要、不必要な領域を分離した状態で領域拡張法などの画像処理アルゴリズムを利用して抽出作業をおこなっていましたが、骨粗しょう症が顕著、単純骨折により骨片が分離している症例などでは、画像処理時間が延長することがあります。

VINCENT では標準機能に搭載している骨分離機能を利用することで、画質や疾患の状態に影響せず、簡便に３D 表示を作成できる骨分離（図７）を追加しました。

膝関節の高原骨折、手関節の舟状骨骨折など、骨領域が密接している関節部に対する画像処理には特に有用な機能になります。

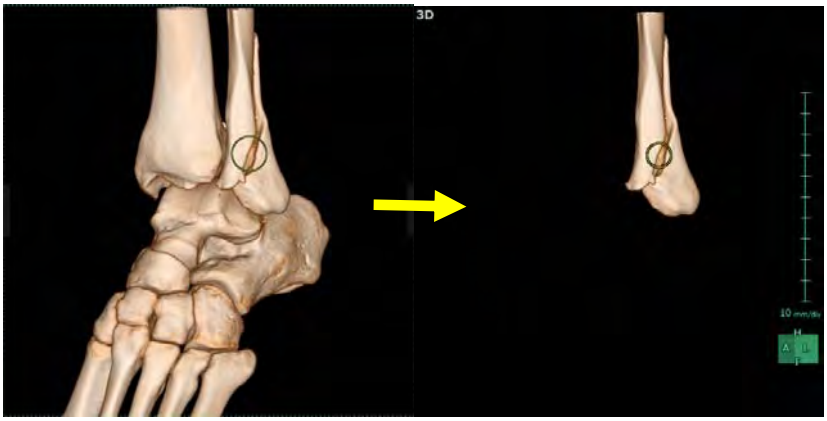


図７ 骨折症例における骨分離の抽出結果

また、肋骨骨折疑いの患者様に対して、肋骨の一覧を一画面で表示できるようになりました。[パノラマ CPR]ステージでは観察したい箇所に沿った制御点を指定することでパノラマビューを容易に作成できます。（図８）

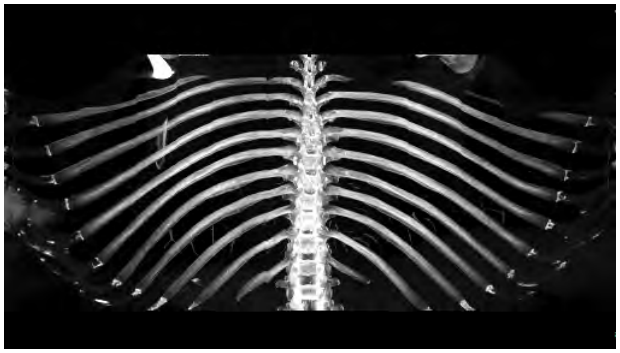

図８ [パノラマ CPR]ステージ

○ 頭頚部領域における最新技術

近年、MRI の撮像方法のひとつである Diffusion Weighted Imaging（以下 DWI）を利用した Diffusion Tensor Imaging（以下 DTI）の発展により、従来視認が困難であった脳の白質線維の可視化が可能になりました。そして、この DTI 画像をもとに描出される神経線維束画像（トラクトグラフィー）が臨床導入され、脳神経外科・神経内科領域において幅広く利用されています。

最近、トラクトグラフィーの結果と CT 画像、MRI の他シーケンスで撮像した画像との合成画像を病変周囲の神経走行を確認する目的で利用することがあります。

トラクトグラフィーの作成は MRI 装置本体、汎用パソコンにインストールできるフリーのソフトウェアでおこなうことができますが、撮影業務と並行して画像処理する時間がない、また、フリーソフトの操作性の面で容易にトラクトグラフィーを作成できない現状があると思います。

そのような課題を解決するべく、VINCENT では tractography を容易に作成できる開頭シミュレータ／テンソル解析をリリースしました。

弊社の商品構成の一つであるサーバー・クライアント型を導入することで、診療放射線技師がトラクトグラフィー、CT 画像、T1 強調画像などから手術に必要な臓器の抽出をおこない、それらを合成した画像を医師が医局、病棟、手術室など必要な場所で簡便に観察できる環境を提供できます。

この章では「開頭シミュレータ／テンソル解析」の各機能を紹介します。

・トラクトグラフィー

トラクトグラフィーは、複数の DWI 画像から得られた DTI 画像から FA 値、及び異方性拡散の方向を計算し神経線維を描出します（図９）。

VINCENT の最新バージョンでは、ROI または VOI を設定するとリアルタイムにトラクトグラフィーを描出できる機能を搭載しました。このことにより、視放線等の限局的な神経線維の描出がおこないやすいようになりました（図１０）。

さらにトラクトグラフィーの結果を参照画像に埋め込んでDICOM画像保存できるトラクトグラフィー画像保存機能を追加しました。この画像を手術ナビゲーション装置などに取り込み、トラクトグラフィーの結果を 3D 構築することになどにより、さらに安全な手術に寄与できると考えております（図１１）。

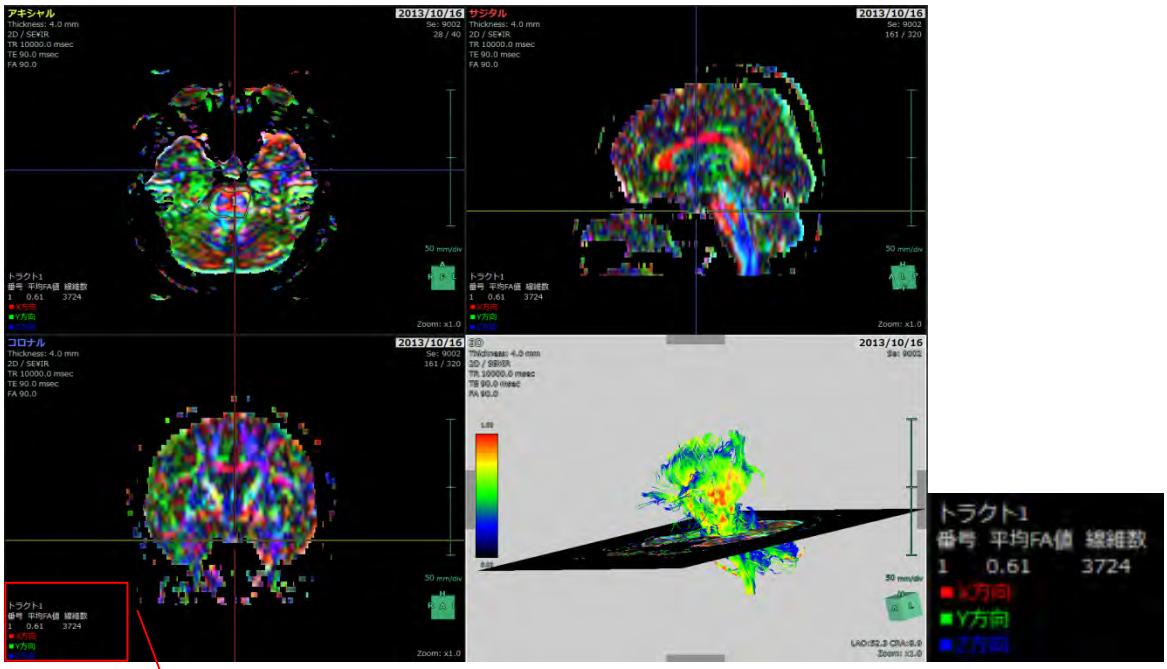


図９[トラクトグラフィー]ステージの操作画面

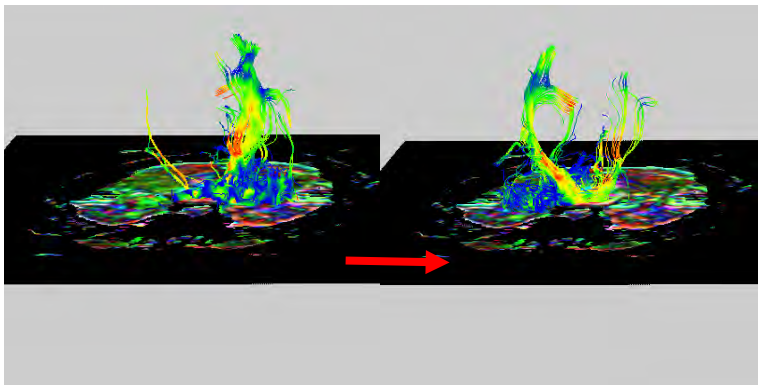

図１０　リアルタイムに神経線維を描出した画像例

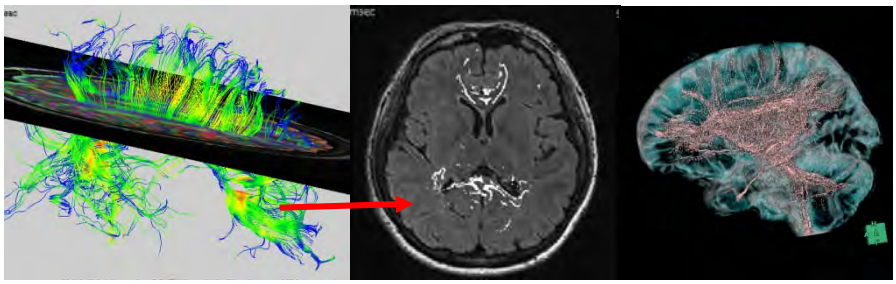

図１１　　トラクトグラフィー画像保存

・シミュレーション

現在、脳神経外科領域において、トラクトグラフィーはもちろんのこと、CT・MRI 画像から抽出した各臓器との合成画像は術前シミュレーションとして必要不可欠なものになりつつありますが、それらの 3D 画像の構築に莫大な時間を要しているのが現状です。

開頭シミュレータ／テンソル解析の臓器抽出ステージでは、それらの課題を解決するべく、皮膚・骨・脳表・血管等の抽出に、前述した画像認識技術「Image Intelligence」を利用しています。

脳表は CT 画像、MRI の T1 強調画像に対して、富士フイルム独自の画像認識技術による自動抽出に対応しています。MRI 画像を用いることで MRI 画像の特性である低コントラスト分解能を生かし、脳溝を高精細に表現できることで、より手術シミュレーションに有用な画像作成がおこなえます。

各臓器をセグメンテーションした後、これらを合成した画像を用いて皮膚切開・骨削除・病変へのアプローチ等、実際の開頭手術に即したシミュレーションをおこなうことができます。（図１２）

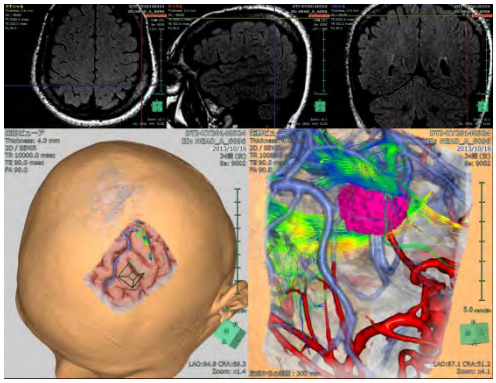

図１２骨削除後、俯瞰ビューアで全体像を把握しながら、術野ビューアで脳表を掘り進める距離を設定し、血管・神経線維・病変の位置関係を確認（グリオーマ症例）

○呼吸器領域における最新技術の紹介

呼吸器領域の解析機能として、肺がんの術前画像を簡便に作成する肺切除解析、容易に仮想気管支鏡画像を作成する気管支鏡シミュレータ、COPD などの診断に有用な情報を提供する肺解析などの解析アプリケーションをリリースしています。

この章では、その中から VINCENT を導入していただいている御施設の中で特に診療放射線技師が利用する頻度の高い肺切除解析、気管支鏡シミュレータに関する最新技術を紹介いたします。

・　肺切除解析

画像処理においては、気管支、肺動脈、肺静脈を色分けした術前画像を作成することは容易ではなく、診療放射線技師の先生方にかかる負荷が多い作業でした。また、撮影、造影技術においては、各々を簡便に分離する目的で肺動脈相、肺静脈相を分けて撮影するなど、被ばく線量の問題、撮影、造影方法の検討なども様々な学会などで発表、議論されていました。

これらの課題を解決すべく、画像認識技術「Image Intelligence」を肺切除解析に搭載しました。肺動脈、肺静脈が造影されている１シリーズの画像から肺野、肺葉、気管支、肺動脈、肺静脈の自動抽出をおこないます。１相のみの画像から必要な各臓器を抽出することが出来るため呼吸による各臓器のずれは生じず、患者様の被ばくの低減にも貢献できると考えます。

各臓器を抽出した後、これらを合成した手術シミュレーション画像を作成することが可能です。（図１３）VINCENT の標準機能の一つである作業状態の保存を併用することで、開頭シミュレータ/テンソル解析と同様に臓器の抽出、編集を診療放射線技師がおこない、その後、手術シミュレーションは執刀医がおこなうなど、院内で作業を分担することも可能となっています。また、腫瘍からシミュレーション画像上で作成した離断面までの最短距離や、VATS のポート位置の同定のため骨性胸郭の情報も表示することが可能です。（図１４）

図１３　各臓器を合成した手術シミュレーション画像の全体画像例

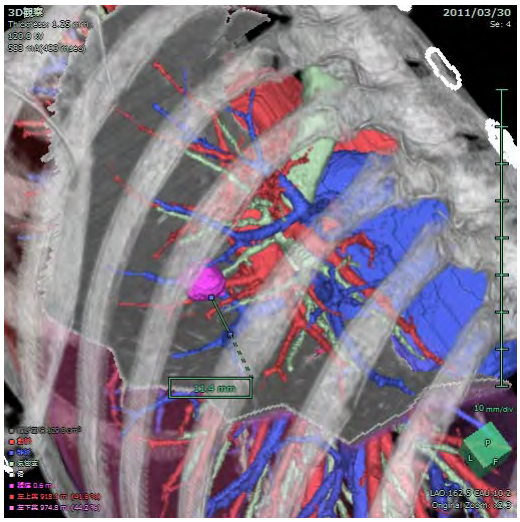


図１４　手術シミュレーションの詳細画像例

※ 肺動脈、肺静脈ともに 200HU 以上の CT 値であれば分離可能です。

・　気管支鏡シミュレータ

気管支の解剖学的構造が複雑であるため気管支鏡検査の前に、CT 画像から仮想気管支鏡画像を作成することが一般的になりました。VINCENT では画像認識技術に基づいた高精度な気管支抽出、また、腫瘍へ到達する最短経路の自動検出機能を搭載した気管支鏡シミュレータで非常に簡便に、且つ、高精度なナビゲーションをおこなえます。（図１５）。

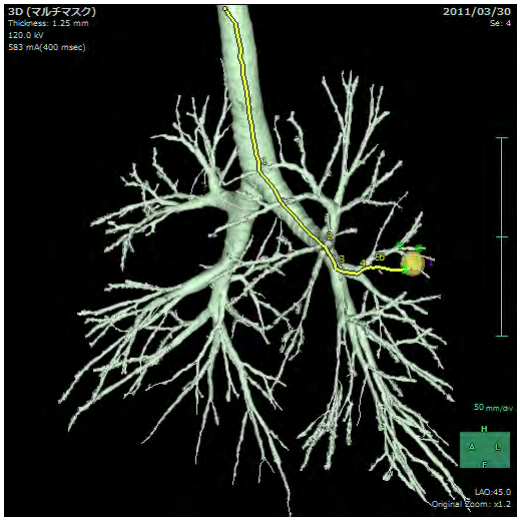


図１５　気道の開始点から腫瘍までの最短経路検出後の画像例

また、気管支壁は末梢へ向かうほど薄くなるため、従来のボリュームレンダリングにおける単一の閾値設定では、末梢付近における気管支壁が描画されないため手動での閾値調整が必要でしたが、気管支鏡シミュレータでは気管支壁厚に対応したカラーテンプレート自動調整機能を有しており、気道から末梢の気管支まで気管支壁が描画されるため、手動の閾値調整をおこなうことなく、簡便に仮想気管支鏡画像を作成できます。（図１６）。また、造影 CT 画像を用いることにより仮想内視鏡画像に肺動脈、肺静脈を合成する画像を作成できるようになりました（図１７）。経路に沿った DICOM 画像の作成機能も有しているので、臨床に役立つ画像を短時間で作成することが可能です。

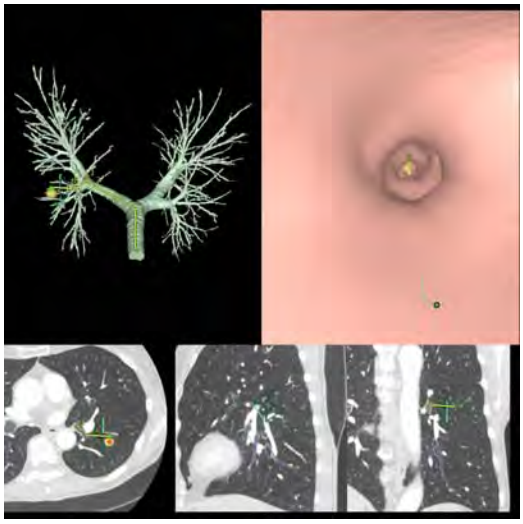

図１６　カラーテンプレート自動調整機能を利用した末梢気管支壁の画像表示例

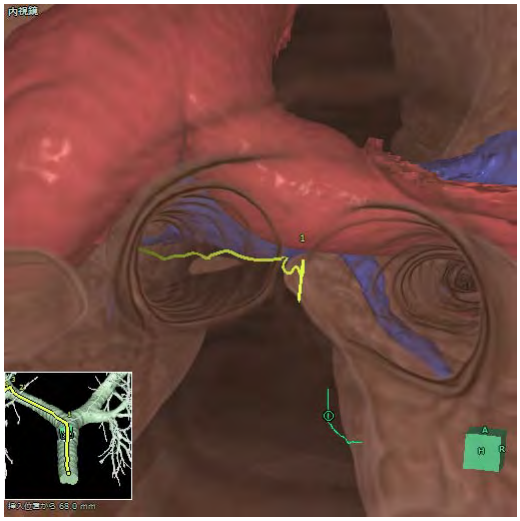

図１７　仮想気管支鏡画像と肺血管の合成画像例

○ 泌尿器領域における最新技術

現在、腎部分切除術は TNM 分類における T1a の小径腎癌に対する標準的治療として位置付けられています。例えばロボット支援下腎部分切除術は開腹術、腹腔鏡下手術などに比べ、きめ細かい手術が可能であると言われていますが、きめ細かい手術には綿密な術前シミュレーションが必要になると考え、腎臓解析アプリケーションをリリースしました。この章では腎臓解析の各機能について紹介します。

・各臓器の抽出(セグメンテーション)

造影ＣＴ画像から作成するボリュームレンダリング画像は全体の立体構造把握に有用ですが、各臓器間の画素値のコントラスト差の少ない泌尿器領域の造影 CT 画像では、画素値の閾値処理における手動によるセグメンテーションは作成時間の延長につながります。腎臓解析では前述した画像認識技術「Image Intelligence」を利用して腎臓、腎動脈など、腎部分切除に必要な各臓器を自動、半自動で短時間、高精度にセグメンテーションをおこないます。（図１８）

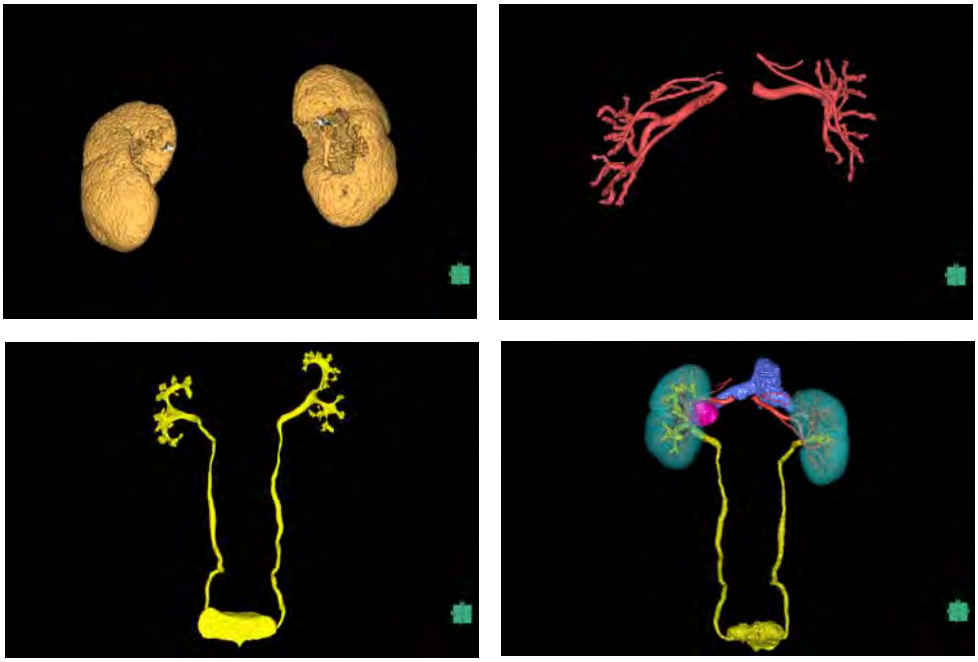

図１８　左上：腎臓 右上：腎動脈 左下：尿管、膀胱 右下：各臓器を合成した画像例

・部分切除シミュレーション

部分切除シミュレーションでは、実際に２Ｄ、３Ｄ表示上で部分切除領域を作成します。作成方法は任意の境界線の作成、腫瘍に対するマージンを指定したくりぬき領域の作成、動脈の支配領域の算出など手技ごとにシミュレーションの方法を選ぶことができます。

くりぬき領域の作成は抽出領域が比較的太い動脈や尿管に接しているかどうかの判別に利用し、動脈の支配領域は、選択的腎動脈クランプ時の血流支配領域の判断に利用する目的で開発しました。（図１９）

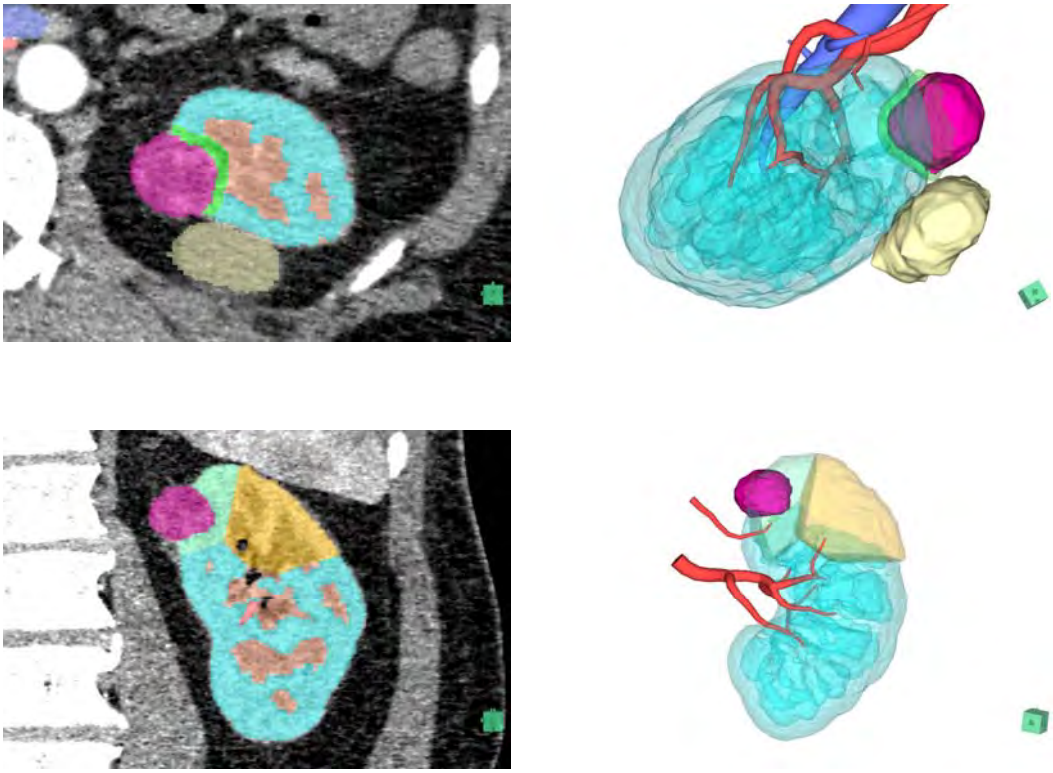

図１９　左上 右上：マージンを指定したくりぬき領域の２D 表示、３D 表示
　左下 右下：腎動脈の血流支配領域の２D、３D 表示

・シミュレーションに適した表示方法

シミュレーションで利用する画像はボリュームレンダリング、サーフェス表示のいずれかを選択できます。サーフェス表示は表面を強調し、かつなめらかに表示するため、各臓器の前後関係を明瞭に表示できます。また領域内の血管を色分け表示する領域マップ表示が可能です。（図２０）

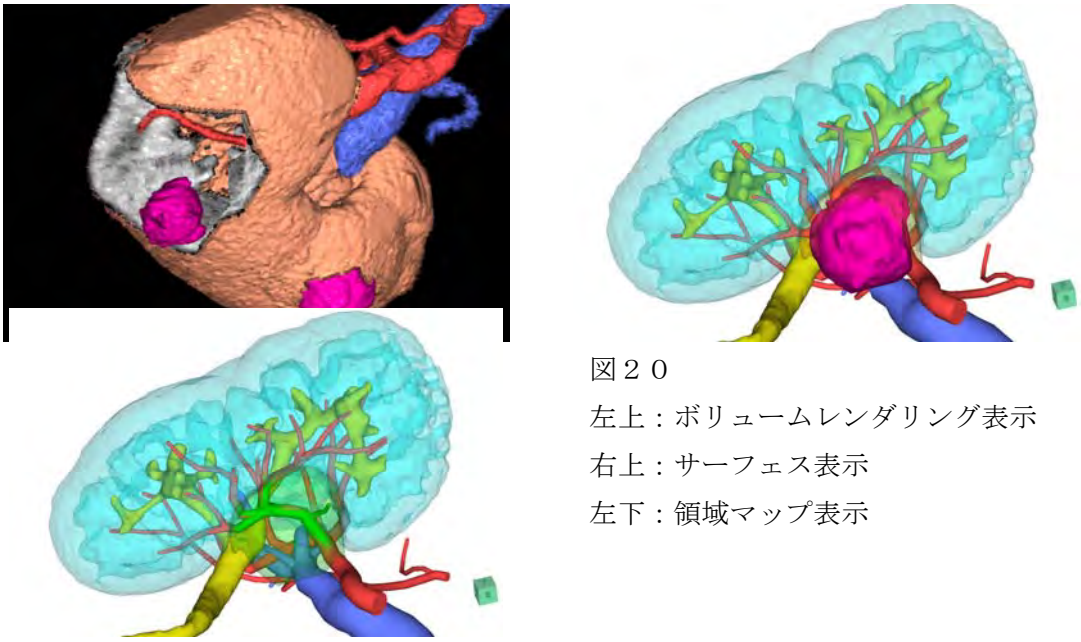

図２０

左上：ボリュームレンダリング表示

右上：サーフェス表示

左下：領域マップ表示

・鏡視下シミュレータへのリンク

別機能である鏡視下シミュレータを追加で起動することで、腎臓解析で抽出した各臓器のセグメンテーション結果をそのまま利用し、鏡視下手術用のポートプランニングをおこなえます。（図２１）

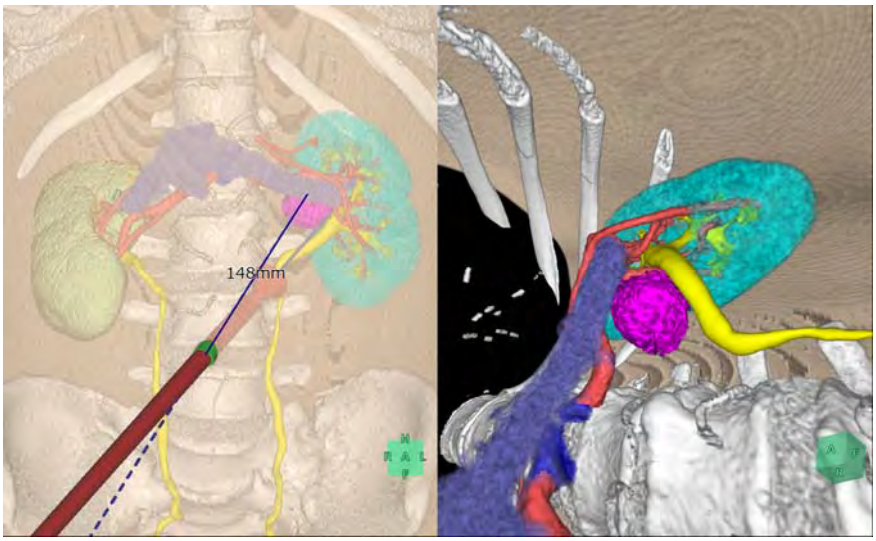


図２１　鏡視下手術用のポートプランニング画像例

# 画像解析ワークステーション最新技術

## ～心臓 CT 解析へのストラテジー～

株式会社 AZE マーケティング部
阪本剛

### はじめに

本邦において 64 列 CT（Computed Tomography）が臨床現場に普及されるようになったのは 10 年ほど前からのことであり、当時のホットトピックスであった心臓及び冠動脈の画像化は瞬く間に普及した。常に拍動を伴う心臓を撮影するために CT 装置では様々な工夫がなされ、その結果あたかも「静止した心臓」の画像データを得ることが可能になり、更には拍動をそのまま表現するような「動的な心臓」のデータをも得ることができる。得られるデータはますます多様化され、大容量化される中で我々はこれらを解析するにあたって、効率化またユーザーニーズの適切な反映、更にはこれから必要とされる新たな情報のために適した戦略（ストラテジー）を持って画像処理技術の開発を行う必要がある。そのため本稿では心臓 CT 解析を次のように分類しそれぞれを解説する。すなわち「冠動脈病変検出」「左室心筋評価」「外科手術に対する情報提供」である。

### 効率的な冠動脈解析技術「新 CT 細血管解析」

64 列 CT による冠動脈狭窄の診断能は、感度 89%、特異度 96%、陽性的中率 78%、陰性的中率 98%とされており、中でも陰性的中率の高さにおいて有意冠動脈病変の除外し、侵襲的な冠動脈造影検査を最小限に抑えることが可能であるとされている。これにより冠動脈病変診断を目的とした心臓 CT 撮影が急速に発展することとなる（文献 1, 2)。

冠動脈病変を解析するにあたって必要な技術は「コンピュータが冠動脈を認識する技術」と「読影に際し適切な表示方法」である。我々はこれにあたって高速かつ高精度を両立させた血管抽出技術を搭載し、血管抽出から画像解析及びレポーティングまで一連のワークフローを完備した操作性を持つ冠動脈解析ソフト「新 CT 細血管解析」をリリースしている。以下に本ソフトウエアに搭載している機能の特徴を述べる。

1. 平均 20 秒以内ですべての冠動脈中心線の抽出。同時に左右冠動脈、大動脈等を分離。
2. AngioGraphic View、Partial Width MIP、左室内膜表示など多彩な表示手法
3. Curved MPR（CPR）と Volume Rendering 画像（VR）の角度同期機能
4. 石灰化の影響を考慮し、造影剤部分に中心線を設定する中心線補正技術。
5. 冠動脈を自動で分類する自動ラベリング機能
6. 領域中の CT 値をカラーリングしプラークの性状評価をサポートする「クリアウインドウ」
7. すべての血管 CPR の DICOM 画像保存を一括化する保存プリセット機能
8. 冠動脈の病変評価をレポート一枚に収める冠動脈レポート出力機能

これらの技術はリリースの度に解析速度や抽出の精度、新しい表示方法などが更新されている。さらに多くの機能はユーザー施設から得られる要望を元に開発し実装されている。このような体制を堅持することで年々変化し進歩していく臨床の現場に確実に対応できるようにしている。

図 1　新 CT 細血管解析。平均 20 秒以内で冠動脈の中心線を抽出する。

## CT による冠動脈形態情報と他モダリティによる機能情報との融合「FusionEX」

前述の通り、冠動脈診断を目的とした心臓 CT データの解析は十分に完備されており、現在様々な施設で実施されている。しかしながら現状の心臓 CT では CT の特性上、高度石灰化を有する冠動脈が有意狭窄を伴うかを判断することは難しい。また、従来より虚血性心筋症の判定にゴールドスタンダードとして用いられてきたアイソトープ検査（RI：Radio Isotope image）並びに SPECT データ（Single Photon Emission CT）は虚血の有無を判定することに有利であるが、冠動脈走行は加味されないため虚血の責任血管を正確に同定することは難しいケースも存在する。これらを解決するため、我々は冠動脈 CT と心筋 SPECT データを自動で融合する技術を開発した。これにより CT の高い空間分解能、SPECT の高い虚血検出能を組み合わせることで両者のメリット・デメリットを補いあうことが可能である。本解析はデータを起動後直ちに自動解析処理が進行し、冠動脈の中心線抽出や「CT と SPECT の位置関係の照合」を含めて、わずか 30 秒程度で完了する。全自動の解析操作が臨床での普及に大きく貢献することを期待している。

本解析における従来の問題点「CT と SPECT の位置関係の照合」は解決されている。すなわち当社が開発した技術「アトラスレジストレーション」は CT と SPECT の仲介データを介することで再現性及び定量性を確保可能な技術である（文献 3)。この技術では CT と SPECT のメーカーの異なり、または CT と SPECT の撮影施設の異なりなどによる影響を受けないため、あらゆる施設で解析を実行することが可能である。

そうして得られた解析結果では負荷データと安静データを元に Wash-out rate や治療可能な虚血部分の表示機能（Reversibility）、定量化された心筋血流量データにおける心筋血流予備能（MFR: Myocardial Flow Reserve）の表示など心筋のカラー表示やブルズアイマップの表示を様々に切り替えることが可能

である。さらに前述の新 CT 細血管解析が同時に起動しているため、虚血と責任病変の同定から冠動脈の狭窄、さらにはカテーテル治療へ向けたアンギオグラフィックビューによるナビゲートなど、「検出・診断・治療」を包括的にサポートすることが可能になる。

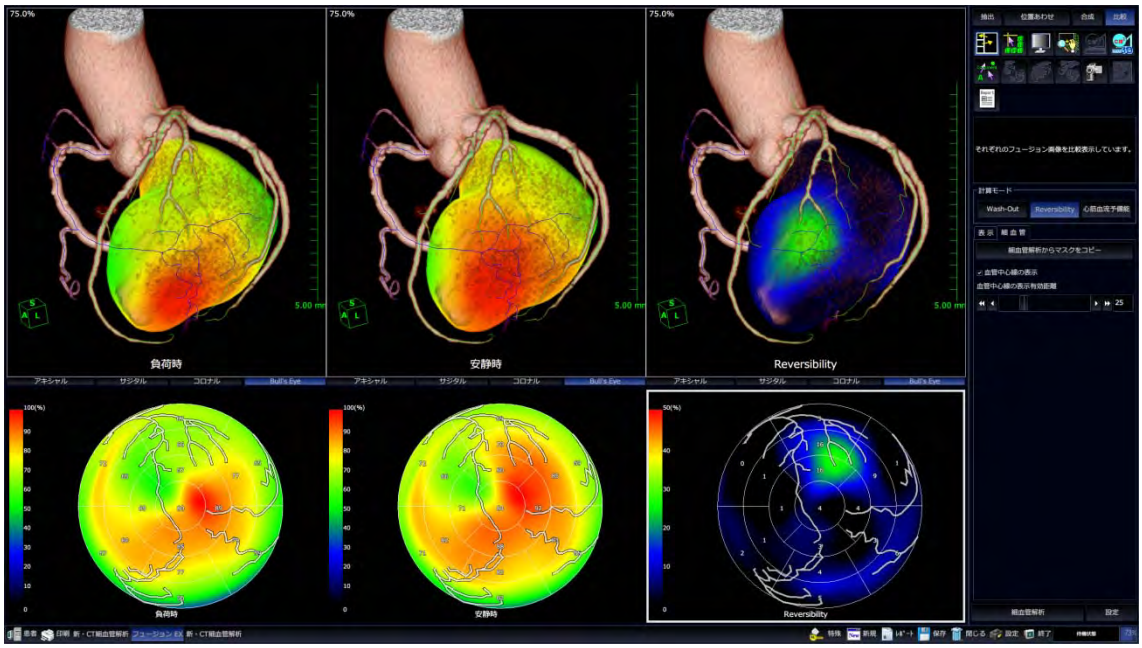


図 2　FusionEX。CT による冠動脈情報と SPECT による機能情報を融合させる。

## 新しい可視化の方向性：心筋内膜表示・心筋領域解析

医用画像を利用して虚血性心疾患を捉えるための技術開発には十分な意義があり、前述のように様々なモダリティと画像解析技術の融合によって評価をしようという取り組みが存在する一方で、CT という単一のモダリティのみで可能な限り心筋虚血を検出しようとする取り組みも存在する。従来より ATP（アデノシン３リン酸２ナトリウム）により心筋に負荷を与えた状態にて造影剤が心筋を通過する瞬間を撮影することによって心筋虚血を検出する取り組みが存在する（文献 4)。その一方で近年では心筋の特徴である拍動による心筋へのメカニカルストレスに着目することで、負荷を与えない安静時でも冠動脈に有意狭窄が存在すれば左室収縮期において心筋内膜に虚血が生じ、CT で検出が可能であることが示唆されている（文献 5, 6)。このような事情を顧みて我々は心臓 CT から左室内膜側のみを抽出しカラー表示することで、収縮時に生じる虚血による CT 値の低下部位を同定しやすくする機能を開発した。このように虚血検出に対して簡便な手法を用意することで、ひとつのデータから様々な可能性と情報を引き出すことができる。

さらに我々は有意冠動脈狭窄が心筋に与えうる影響について検討するために「肝臓解析」で利用されているボロノイ分割法を心筋に適応することで、血管が持つ灌流領域の推定する機能を開発した（文献 7)。本機能は冠動脈走行を基に心筋の領域を分割するため患者特有の解剖構造に対応できる手法である。図３では右冠状動脈の病変によって下壁に生じた CT 値の低下、及び計算によって推定された右冠状動脈の領域が表示される。有意病変が心筋へ与える影響を検討することで、薬剤治療または血管再建などの治療戦略の検討も最適化される可能性がある。

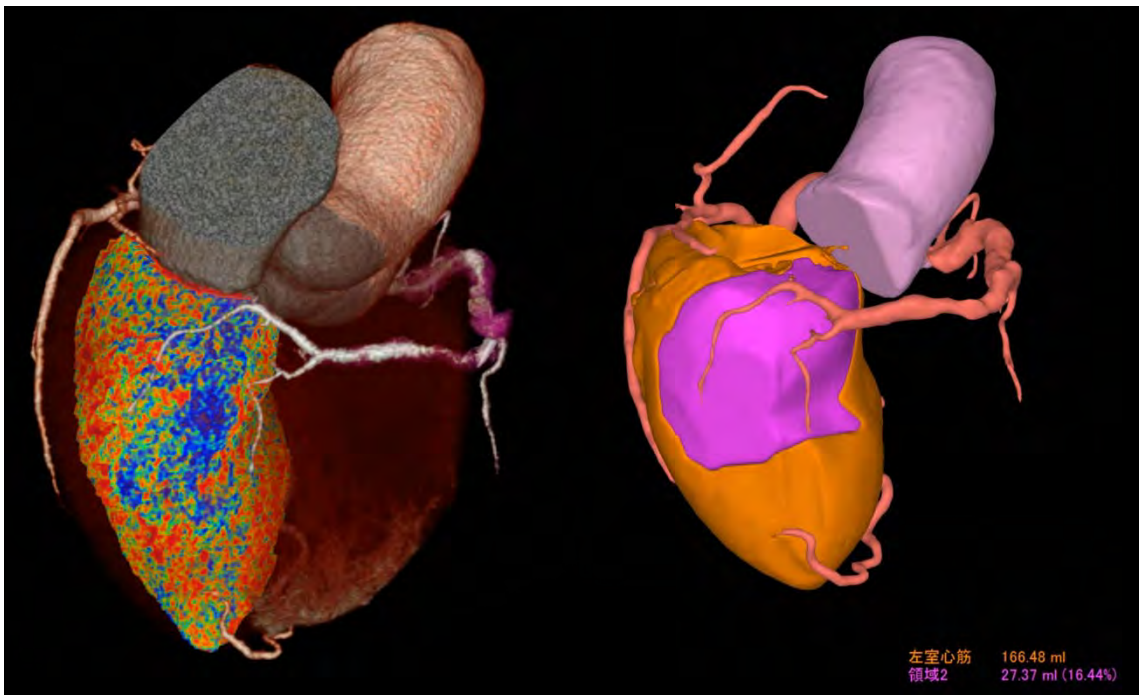


図３　下壁に生じる CT 値の低下（右）と右冠動脈#3 血管による灌流域の推定

## 最新のコンピューティング技術とリアルタイム 4D レンダリング：Formula

CT 技術の進歩はめざましく、従来は心拍中の静止位相のみを冠動脈読影用のデータとして取得し、画像解析を行っていた。しかしながら近年では R-R 間隔を等分割して得られる動的なデータから心拍を再現するような画像を作成できるようになった。これによって冠動脈外科手術として代表的な OPCAB（自己心拍下冠動脈バイパス再建術）など、近年盛んに取り組まれる心拍動下の手術に対する術前のイメージとして、その有効性が検討されている。さらに大動脈弁治療の新しい手技として注目されている TAVI（経カテーテル大動脈弁留置術）も、術前に必要な弁輪径の計測のために様々な心位相のデータの中で計測が行われている。しかしながらデータは増える一方であるのに対し、解析や表示技術はこのような４次元 CT 時代に対して対応できているとはいえず、せっかく４次元的に撮影されたデータも１フェイズごと静止した状態で表示、または解析が行われている現状は、以前から変わらない。これは以前のように院内ネットワークとは独立したスタンドアロンシステムで設置されていた過去と違い、院内ネットワークを利用した配信が主流になっている現在のワークステーションを取り巻く環境の面から考えても問題は大きい。なぜならあまりに負荷の大きい計算を実行する事によってシステムの安全性が損なわれるリスクも考えられるからである。

そこで我々は近年盛んに取り入れられている GPU（Graphics Processing Unit）による並列計算技術をワークステーションに実装することで高い負荷を要する４次元データ解析処理をスムーズかつ効率的に実行する「Formula」を開発した。使用される GPU の演算素子は 200 個以上内在しており、レンダリングやボリュームの回転処理、レジストレーションなどに伴う繰り返し処理の計算に優れるため、従来のような CPU（Central Processing Unit）に依存したレンダリングに比べて 20 倍近い演算スピードを得ることが可能である。これにより得られた 4D データを直ちにボリューム化し、１秒間に 10～20 フェイズの心臓データを順次切り替えながらレンダリングを施し、回転処理や内部表示などをその場でリアルタイムに行うことが可能である。CT 撮影直後に実際に手術を担当される医師がこのようなデータを直ちに閲覧可能であり、このような高い負荷の処理を実行中であっても CPU への負荷は少ないため、従来よりもシステム全体の安定性を高めることが可能であると考える。

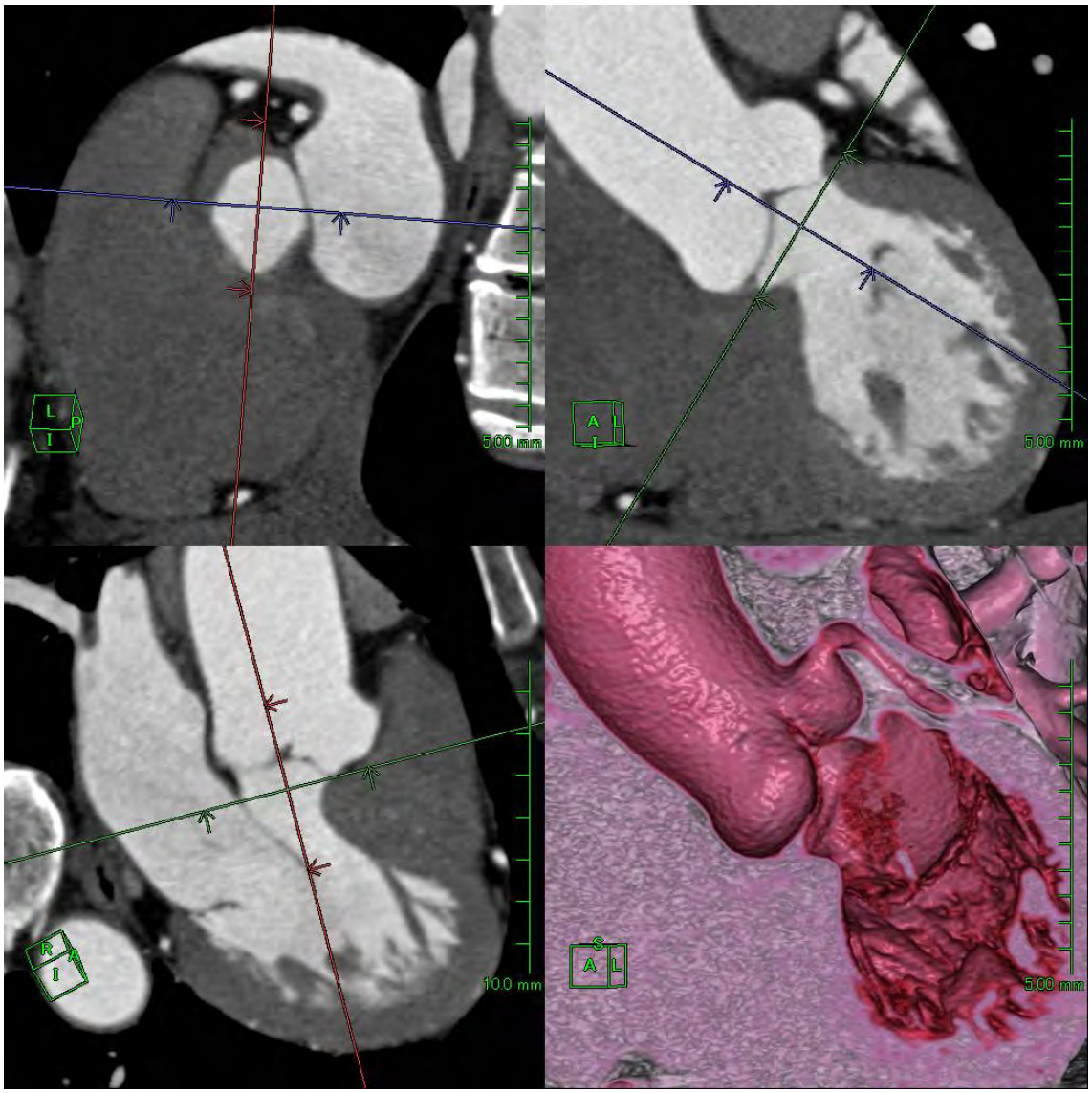


図 4 TAVI の術前計測。弁輪部や弁尖、冠動脈起始部までの距離などを計測する。

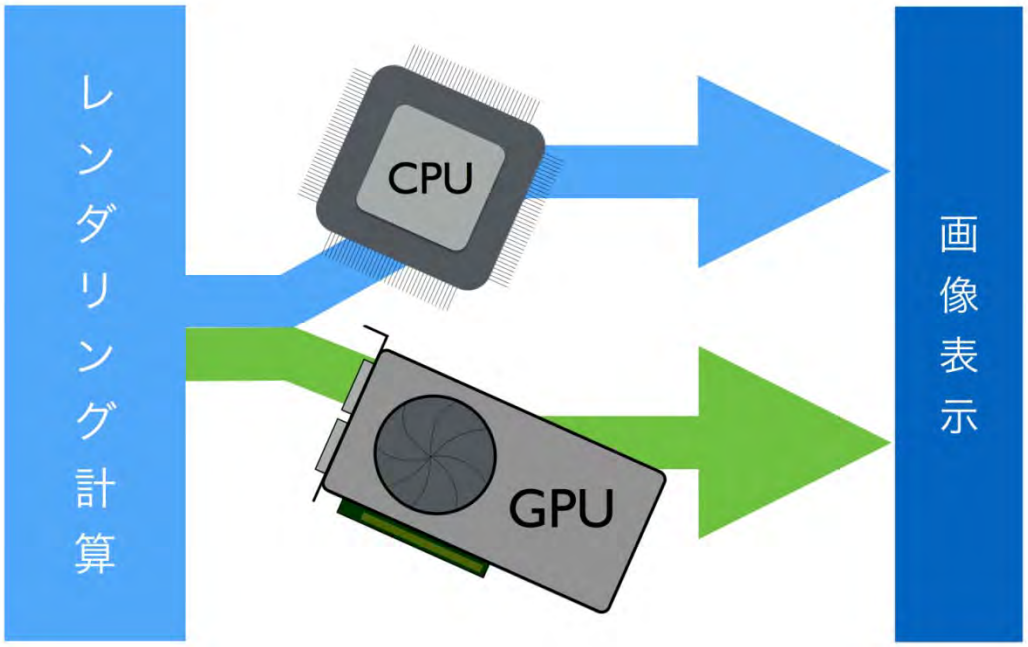


図 5 GPU を活用した超高速演算システム「Formula」の仕組み。負荷の大きなレンダリング計算を GPU がサポートすることで高速な演算を実現する。これによりシステム全体の安定性を高めることも可能である。

終わりに

これまで紹介したように心臓を取り巻く画像環境は大きく展開され、データは様々な目的に応じて利用されるようになった。解析技術を開発する我々にとって重要な事は、大きく展開する領域を整理整頓して認識することである。具体的には本稿で取り上げたように冠動脈病変診断、左室心筋評価、手術へのイメージングなどである。もちろん本稿で取り上げなかった領域も認識しているが、必ず根底に流れるビジョンは「診断から治療への流れるようなワークフロー」である。ワークステーションが存在する立ち位置としては CT という診断用の画像を受け取ることから始まるが、そこから治療へのナビゲーションまたはシミュレーションまで展開させることが可能である。しかしながら単純に装置が解析結果を生み出すだけでは臨床では受け入れられることはなく、ユーザーにとってストレスのない快適な環境あってこそ、初めて日常の診療に組み込める情報まで消化させることができる。そのため我々には心臓領域という大きな領域を包括する視点とフォーカスを絞った視点、更にはそれぞれの連続性を捉える視点など、様々に要求されていることを承知している。

本稿では当社が持つ心臓 CT 領域に特化した画像解析手法を解説した。

参考

1) Schroeder S, Achenbach S, Bengel F et al: Working Group Nuclear Cardiology and Cardiac CT; European Society of Cardiology; European Council of Nuclear Cardiology. Cardiac computed tomography: indications, applications, limitations, and training requirements: report of a Writing Group deployed by the Working Group Nuclear Cardiology and Cardiac CT of the European Society of Cardiology and the European Council of Nuclear Cardiology. Eur Heart J, 2008, 29: 531-556.

2) Hoffmann MH, Shi H, Schmitz BL et al: Noninvasive coronary angiography with multislice computed tomography. JAMA, 2005, 293: 2471-2478

3) 檜垣徹, 金田和文, 波多伸彦: SPECT アトラスデータを用いた心臓 CT/SPECT の 位置あわせ手法, 医用画像情報学会誌, Vol. 27, No. 4, 2010, 105-110

4) Kurata A, Mochizuki T, Koyama Y et al: Myocardial perfusion imaging using adenosine triphosphate stress multi-slice spiral computed tomography: alternative to stress myocardial perfusion scintigraphy. Circ J, 2005, 69: 550-557.

5) 梶谷文彦: 「冠循環」, 日本生理学会誌 Vol. 66, No. 6 2004, 188-196

6) Hiroshi Matsuoka, Michinobu Nagao, Hideo Kawakami, Teruhito Mochizuki: Detection of Myocardial Ischemia Using 64-Slice MDCT, J Jpn Coll Angiol, 2010, 50: 157-162

7) Kurata, A., et al. : Coronary CTA Based 3D myocardial segmentation using voronoi’s method. Eur Radiol 2015 Jan 31;25(1):49-57

8) Stephan Achenbach, Victoria Delgado, Jorg Hausleiter, Paul Schoenhagen, James K. Min, Jonathon A. Leipsic: SCCT expert consensus document on computed tomography imaging before transcatheter aortic valve implantation (TAVI)/transcatheter aortic valve replacement (TAVR), Journal of Cardiovascular Computed Tomography (2012) 6, 366-380

# 『ワークステーションの最新技術について ~心臓 CT を中心に~』

GE ヘルスケア・ジャパン株式会社 CT 営業推進部
TiP アプリケーショングループ　鈴木 香織

GE のワークステーション、Advantage Workstation(以下 AW)は 1994 年に登場し、MDCT と共に進化して参りました。3D 画像をより早く、正確に作成するため、自動骨削除機能や血管抽出機能などの 3D 作成ツールや自動解析機能が充実し、その精度も年々向上しております。また、2008 年に登場した Auto Launch は、症例を選択してから実際にアプリケーションが起動するまでの時間さえ短縮することで複数症例の 3D 解析を行う場合には、圧倒的な時間短縮が実現可能となりました。
最新バージョンである AW VolumeShare5 Plus XT では CT、MRI、核医学、血管造影など各モダリティに特化したアプリケーションが数多く搭載されました。
特に CT では冠動脈解析専用アプリケーションの機能が強化され、冠動脈解析により一層のスループット向上と、効率的な診断のサポートが期待されます。
本稿では主にこの冠動脈解析専用アプリケーション CardIQ Xpress Reveal の最新機能を紹介したいと思います。

## ＜＜冠動脈解析専用ソフトウェア **CardIQ Xpress Reveal**＞＞

■冠動脈自動抽出機能 Auto Coronary Analysis の精度の向上

Auto Coronary Analysis は 2008 年 4 月、AW VolumeShare XT にて登場しました。この機能は、プロトコールをクリックするだけで冠動脈のみの 3D(Tree)の表示と中心線のトレースが完了します。
冠動脈処理において、ほとんどの作業の自動化を実現した本機能は、すべての症例で完璧とはいきませんが、編集作業も比較的簡単なため、スループットの向上に貢献し、高い評価をいただきました。
しかしながら、やはり自動化の精度向上は、ワークステーションの最大の課題のひとつです。できるだけ編集作業を減らし、完璧な自動化に近づけるために CardIQ Xpress Reveal ではさらなる改善を行いました。

【Auto Coronary Analysis 改善点】

-静脈の走行も考慮し、冠動脈のみの描出能を向上
-起始部や蛇行した血管の抽出能の改善
-石灰化・ステントにおける中心線の抽出能の改善
-ラベリング機能の追加

これらの改善により、今まで中心線を編集せざるを得なかったステント症例や石灰化症例において、編集作業が大幅に減少し、より快適かつ迅速な冠動脈処理が期待できます。(図 1)

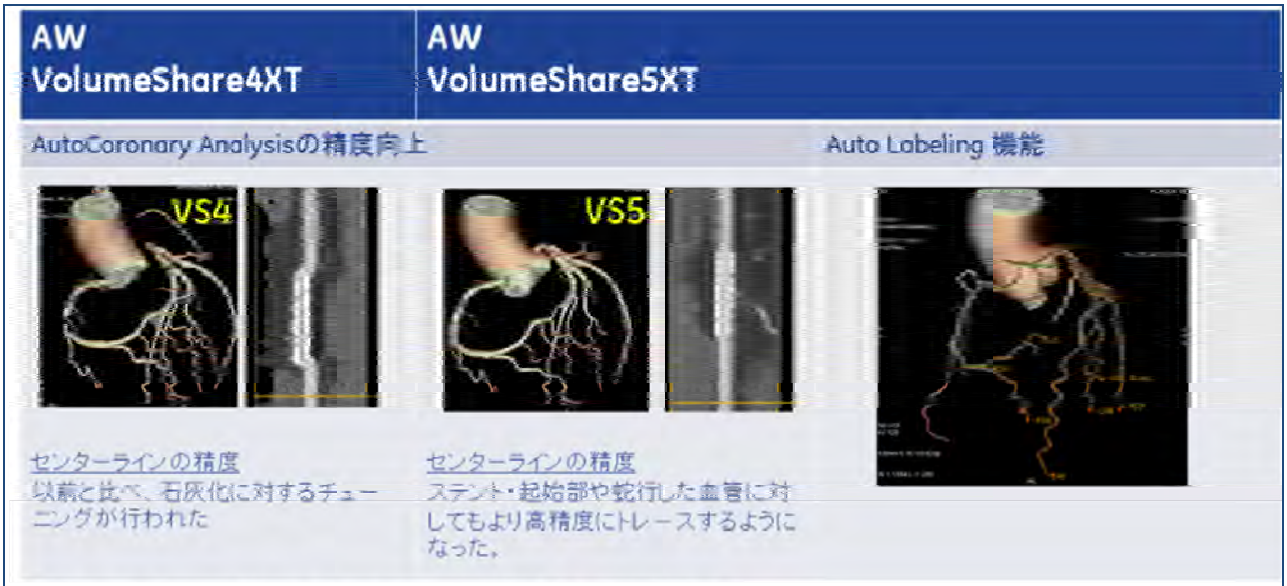


図1：CardIQ Xpress Reval Auto Coronary Analysisの精度向上

■Plaque ID

心臓 CT の有用性のひとつとして、内腔だけでなく、その周囲の組織の観察も可能なことから、プラークの性状性を予測することが可能であると言われています。実際、プラーク部分の CT 値を計測することにより、おおよその性状予測をされているご施設は少なくありません。

AW では従来より、冠動脈に沿って CT 値の分布をカラー表示可能です。これにより、冠動脈周囲の CT 値の分布がより直観的に把握できるため、性状予測の参考として使用されているご施設もありました。しかしながら CT 値という絶対値にて色分けするため、動き、金属、石灰化などによるアーチファクトやビームハードニングによる CT 値のシフトについて考慮する必要があります。また、造影剤の濃度によって、内腔や周囲の CT 値がシフトすることもあり、特に治療効果判定などで経時的に使用する際には造影条件などにも注意が必要でした。現在では出来るだけ症例によって造影効果を一定に保つために、体重ごとに造影剤量を調整すること(たとえば単位体重あたり 350mgI の造影剤を使用し、一定注入時間 12 秒など※)が一般的となっています。※造影条件の詳細はご施設ごとに異なります。

Plaque ID では、血管内腔を抽出し、それ以外をプラークとしたうえで、血管内腔の CT 値を基準としてハードプラークのしきい値が決められるため、造影条件による影響を軽減することが可能です。

また、単純に選択範囲の CT 値の分布を表示しているのではなく、血管内腔を抽出してからのカラー表示のため、血管の走行に沿ったカラー表示を可能としました。

それぞれの色に対する体積結果も表示され、再現性の向上のために、決まった範囲を自動的に着色するモードも備えています。(図 2)

**図2: Plaque ID**

＜＜モーションアーチファクト・バンディングアーチファクトへの取り組み＞＞

心臓 CT は、心電図同期下で撮影したデータから最適な心位相を指定し、画像再構成することによって得られます。

その際、冠動脈の動きが早すぎてブレとなったり、心拍の変動などにより、各心拍で使用するデータ間に冠動脈や心臓周囲の位置ズレが生じ、症例によっては読影の妨げになる場合があります。

これらモーションアーチファクトやバンディングアーチファクトを出来るだけ軽減し、診断しやすい画像を撮影し再構成することが心臓 CT において非常に重要になります。

■モーションアーチファクトとバンディングアーチファクトを軽減する工夫

これらのアーチファクトは主に、患者さんの息止め不良によるものと心臓の動きによるものがあります。

これらを軽減するためには心臓 CT 検査の前に患者様に検査の内容をよく説明し、息止めをしっかり行っていただく事、また、息止めの際に心拍がどう変動するかをよく観察することが大切です。

撮影後、最適な心位相を探すことでよりモーションアーチファクトの少ない画像を得られることがあります。60bpm 以下の心拍数の場合には冠動脈がもっとも遅くなる心位相は拡張中期から末期であり、ほとんどが 75%を至適心位相としますが、心拍が高くなるにつれ、収縮期の方が遅くなる場合や、右冠動脈、左冠動脈それぞれ異なる心位相が至適心位相になる場合が多くなります。

このことから、複数の心位相を再構成し、最適な心位相を得ることでモーションアーチファクトの少ない画像を得ることが可能です。(図 3)

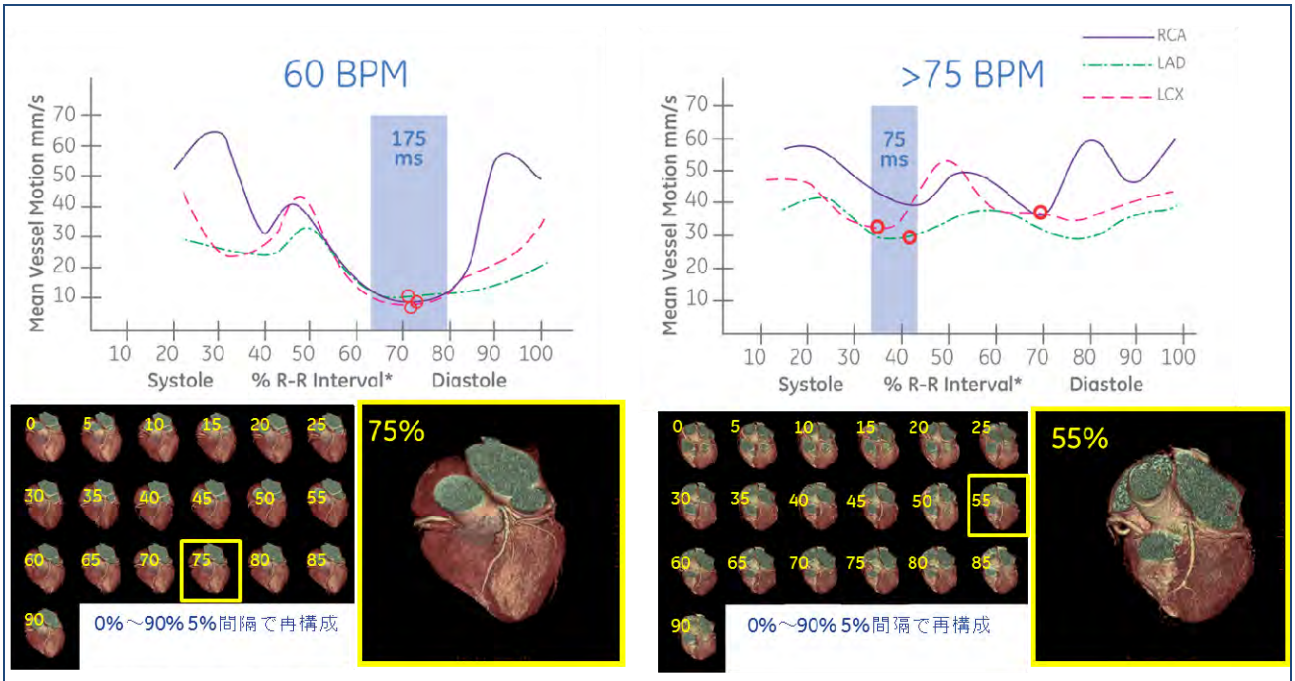


**図3：心周期による冠動脈移動速度の変化**

しかしながら、複数の心位相を再構成することは時間と手間がかかります。特に右冠動脈と左冠動脈で異なる至適心位相であった場合には 2 種類の 3D 解析を行わなければなりません。
そこで GE ではこの課題を解決するためにまったく新しいアプローチとして 2 つの新しい機能を CardIQ Xpress Reveal に搭載しました。

■モーションアーチファクトへの取り組み”SnapShot Freeze”
CardIQ Xpress Reveal は、前述のとおり従来のバージョンに比べ冠動脈の自動解析精度を向上させました。この高精度な血管認識により実現した GE 独自の Intelligence Algorithm から、モーションの形状、方向、強度などをトラッキングすることでモーションアーチファクトを抑制した画像を得ることが可能です。
SnapShot Freeze(以下 SSF)は、CT 側と AW 側の 2 段階の工程があります。
まず、CT 側で SSF を有効にした再構成を行うと、指定した心位相の±80msec の 3 種類の画像が再構成されます。この 4 次元データを AW へ転送すると、冠動脈が自動認識され、認識された冠動脈の位置情報の変化を基に X-Y-Z 方向へボクセルデータがどのくらいの速度でどのくらい移動しているかをベクトル演算します。これによって、目的とする心位相における冠動脈の動き（軌跡および速度）の特徴付けが行われ、その心位相における冠動脈の正確な位置を決定し、動きの補正が完了します。(図 4)
実際の計算は 5～10 分ほどで完了し、患者リスト上に新たなシリーズとして保存されます。また、バックグラウンドでの計算のため、この間も通常どおり、3D 画像を作成することが可能です。

図4 :SnapShot Freeze

■バンディングアーチファクトへの取り組み ”IBR”

SSF は 3 つの心位相の冠動脈の全ボクセルをとらえて 4 次元的に計算しますが、IBR は、1 心位相のバンディング部分のみフォーカスして計算します。

従来のようにバンディングの生じている部分全体を補間する方法ではなく、 各冠動脈の走行(トラッキング)から補正を行う範囲を決定し、その周囲におけるデータ間の差異に対しピクセルをシフトする事によってボケが生じることなくバンディングを抑えた画像を得ることが可能となりました。(図 5)

冠動脈をトラッキングした後、画面上のアノテーションをクリックするだけで、IBR のオン・オフができるため、オリジナル画像でしっかりと確認し、必要に応じて IBR 選択が可能です。(図 6)

図5:IBR

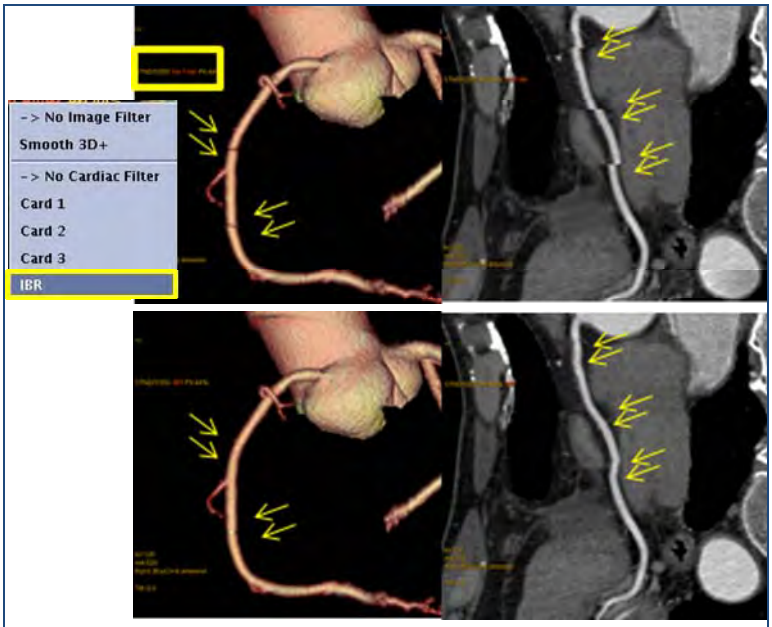
-> No Image Filter
Smooth 3D+
-> No Cardiac Filter
Card 1
Card 2
Card 3
IBR

図6：IBRの操作

＜＜CT 装置における心臓 CT の画質向上と被ばく低減について＞＞

上記のように、モーションアーチファクトやバンディングの補正がワークステーション上で行われることによって評価可能な症例の幅が広がりました。しかしながら冠動脈の診断において石灰化病変の内腔評価やステント内腔評価には空間分解能の向上も課題となります。

現在では、各社低被ばく技術として逐次近似を応用した画像再構成法（GE では、AiNR、ASiR、ASiR-V）が可能となっています。

逐次近似画像再構成法は、ノイズ低減効果もあるため、一般的に使用されている Standard 関数ではなく Detail や Bone 関数と ASiR を併用することによってより高分解能かつ低ノイズの画像を得ることが可能となりました。（図 7）

また最近では、造影剤低減も考えて低管電圧との組み合わせ撮影法も検討され始めています。

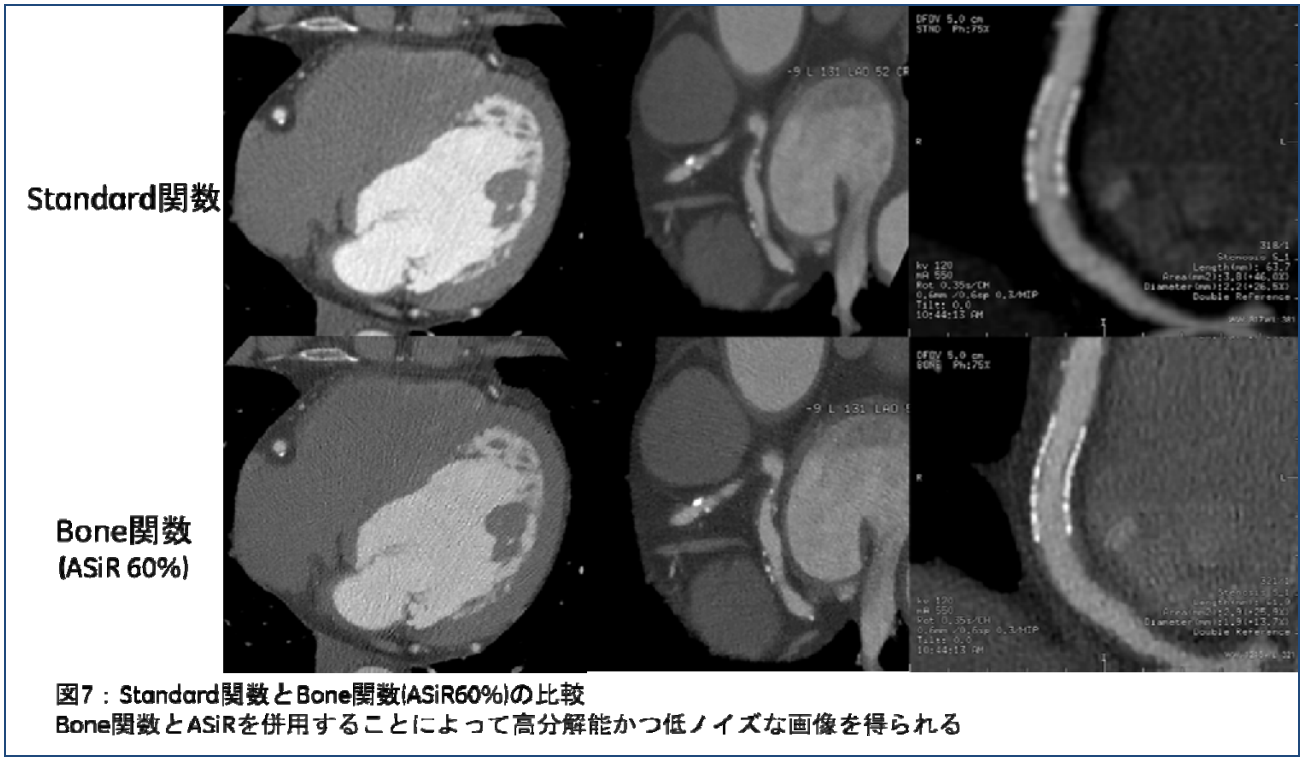


**図7：Standard関数とBone関数(ASiR60%)の比較**
**Bone関数とASiRを併用することによって高分解能かつ低ノイズな画像を得られる**

＜＜新たな領域での活用＞＞

■TAVI/TAVR への活用

径カテーテル大動脈弁留置術(TAVI)や径カテーテル大動脈弁置換術(TAVR)とは、外科的な大動脈弁置換術において高齢やリスクが高く外科手術の適応とならない患者さんに対し、カテーテルを用いて大腿動脈あるいは胸壁から人工弁を留置する手技です。近年、デバイスの改良、経験や知見の蓄積により、安全性も向上し日本でも注目されるようになってきました。

上述のように、本手技では、大腿動脈からアプローチすることが主であるため、大動脈・大腿動脈の形状を事前に把握していることが重要です。また、大動脈弁の石灰化の程度や弁輪面積、円周計測を事前に行う事で治療のストラテジーの指標となるため、術前 CT として、心電図同期下での胸部撮影および非心電図同期下での大腿動脈までの血管撮影を行い、この CT 画像を用いて大動脈・大腿動脈の形状、大動脈弁の評価を行うことが重要です。

【大動脈・大腿動脈評価】

大動脈および大腿動脈の評価は VR 像、MIP 像、血管の CPR、直行断面像で行っています。AW では、大血管解析用のプリセットを選択することで、骨が削除された MIP 像、VR 像、さらに CPR、直行断面像を自動的に得ることが可能です。（図 8）

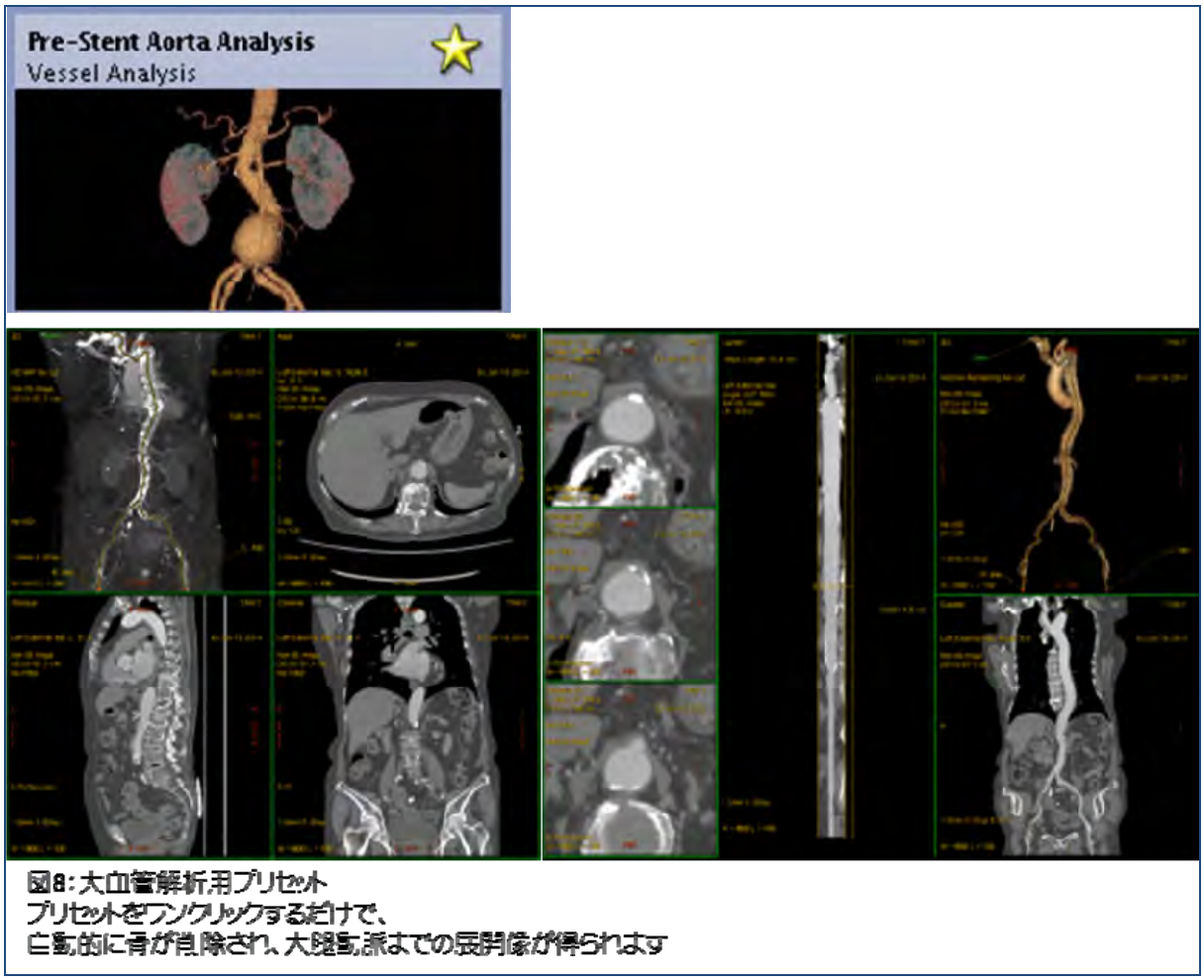


図8：大血管解析用プリセット
プリセットをワンクリックするだけで、
自動的に骨が削除され、大腿動脈までの展開像が得られます

【大動脈弁評価】

ダブルオブリークで各冠尖の下端(ヒンジポイント)が同一スライスに表示されるような角度を描出させ、円周、面積、短軸・長軸径の計測を行います。

また、ヒンジポイントを結んだ線が VR 上で平行になるような角度(Perpendicular View)を確認し、この確度を実際の透視時に使用することが可能です。(図 9)

AW に Synchro3D というオプションソフトを搭載することで血管造影装置にこの角度情報を送る事も可能です。

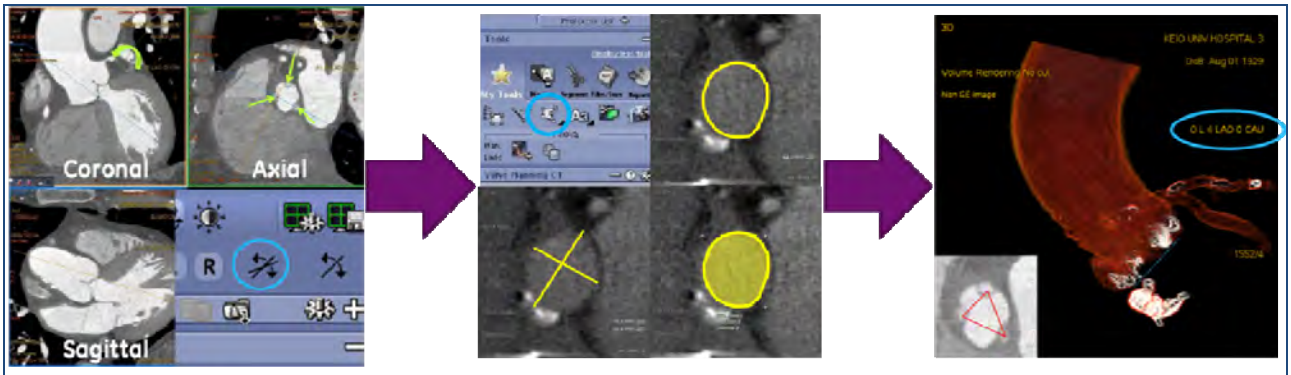


図9:大動脈弁評価

＜＜ネットワーク型 ワークステーションの普及＞＞

3D や 2D の画像処理が当たり前となり、ワークステーションが欠かせなくなった昨今では、診断科の先生方だけではなく、診療科の先生もワークステーション機能を求めるご施設や、教育用に複数のワークステーションを準備するご施設も増えてきました。

2010 年に登場したネットワーク型の AW、AW Server は、シンクライアント技術を用いることによって、サーバー本体で大量のデータを処理し、結果のみをクライアント PC で参照するといった、いわゆるクライアントサーバー型を採用しているため、クライアントコンピュータに過度なスペックの必要がなく、院内のあらゆる PC からアクセスして身近で手軽に AW 機能を使用することができます。

AW Server の最大のメリットは、画像処理に必要な画像データを共有し、一括管理できることです。たとえば、放射線科の AW Server クライアントコンピュータで処理した画像を途中保存(Save State)することで、院内のほかのクライアント PC から起動して、処理された画像を動かして観察したり、編集したりすることが可能なため、画像処理における役割分担も円滑に行えます。(図 10)

また、複数台のワークステーションを所有した場合、一方は新しいバージョン、もう一方は古いままというようにバージョンの違いが生じてしまうことがあります。

AW Server は将来バージョンアップをした場合にも、Server 本体のバージョンアップのみで各クライアントが新しいバージョンの AW Server を使用することができるため、経済的にも有効にお使いいただくことができます。

このように、AW は、スタンドアローンである AW VolumeShare シリーズにおいて、単に 3D を作成するだけでなく、画像診断撮影装置の進化に合わせ、あらゆる診断、治療の場面を想定し進化し続けています。

また、これら洗練されたアプリケーションをいつでもどこでも提供できる環境を AW Server が実現しました。

画像診断撮影装置、ワークステーション、PACS システム、あらゆるジャンルの機器が進化、発展してい

く中、そろそろそれらを横串で繋ぐアプリケーションも重要になってきています。
今後も GE は、それぞれの機器において開発、改良がなされ、AW、AW Server は、その発展と共に進化するだけでなく、それらを繋ぎ、提供する役割を担っていきます。

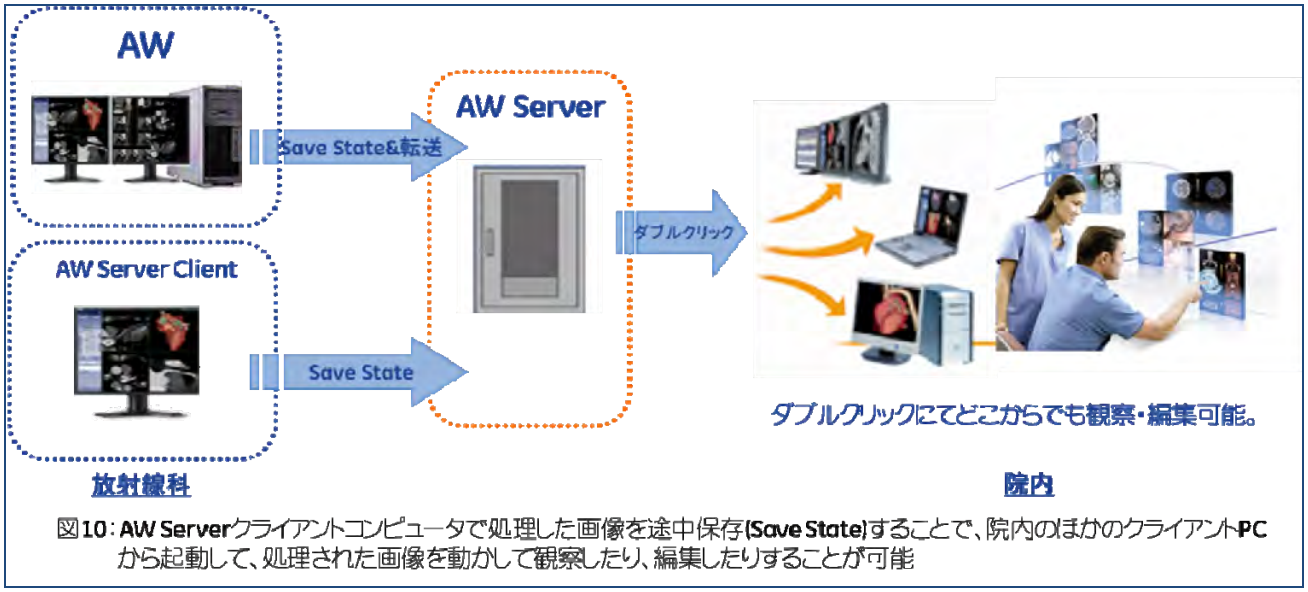


図10：AW Serverクライアントコンピュータで処理した画像を途中保存(Save State)することで、院内のほかのクライアントPCから起動して、処理された画像を動かして観察したり、編集したりすることが可能

アドバンテージワークステーション　医療機器認証番号　20600BZY00483000

AW サーバー　医療機器認証番号　22200BZX00295000

JB27801JA

## ワークステーションの最新技術について～心臓ＣＴを中心に～

ザイオソフト株式会社　臨床応用開発グループ　安達　雅昭

### はじめに

近年 CT 装置の進歩はめざましく、高分解能化、多列化、低被ばく化など大きく進歩を遂げている。CT 装置本体においては成熟した装置になり、今後ますます、ポストプロセスでのワークステーション解析における診断能の向上が望まれる。単に画像を３D 表示するだけでなく、CT で撮影された膨大なボリュームデータの動態解析や機能解析のほか、マルチモダリティデータを使用した術前シミュレーションなど、CT 装置での解析の枠を超えたポストプロセッシングによる解析技術が求められてきた。
ziostation2 は先進的な技術を常に搭載し、今後も画像診断を向上するべく、新たなソフトウェアの開発を行っている。今回は ziostation2 における最新の心臓ＣＴ領域のアプリケーションをご紹介させていただく。

### CT 冠動脈解析２

「CT 冠動脈解析 2」は、撮影条件に左右されない安定した抽出力で、データオープンから血管抽出、CPR、ストレートビュー、短軸、AGV 表示まで高速で自動処理し、各冠動脈を自動でラベリングし、出力もあらかじめ決めたフォーマットで自動出力することが可能である（図１）。また血管狭窄率等の計測も容易で、連続する血管を追加抽出するエクステンダー機能(図 2)やＡＧＶの表示切替機能（図 3、4）など、冠動脈の解析をより効率的に行える豊富な機能を取り揃えている。

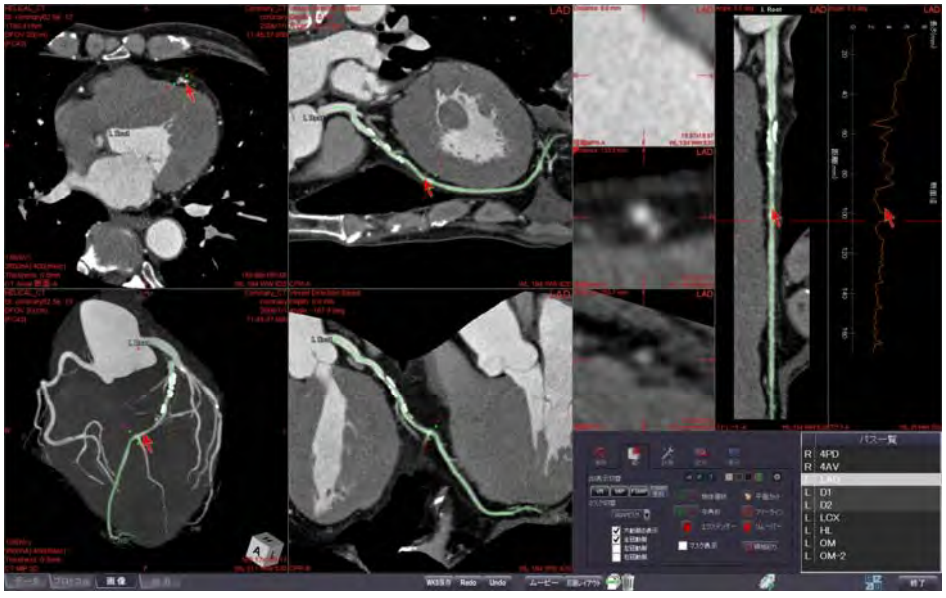


図１　CT 冠動脈解析を起動した状態（すべての冠動脈にラベルが入りフルオートで解析完了）

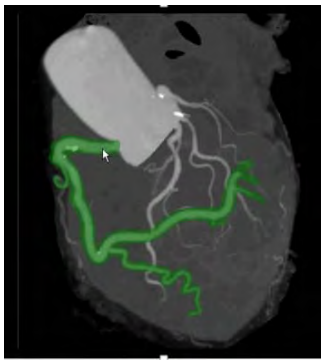

図２ エクステンダー機能（追加で抽出する際に有用）

図３　AGV マスクの切替ツール

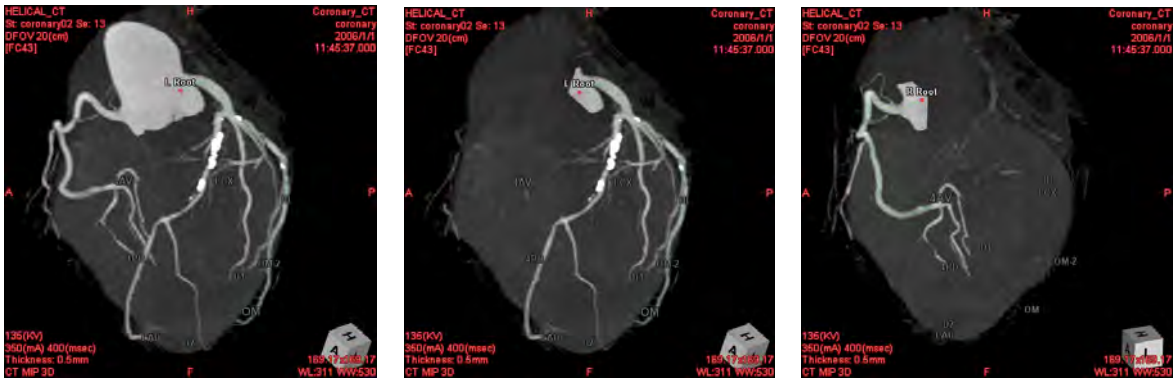

図４　通常のＡＧＶ　　左冠動脈のみ　　右冠動脈のみ

**CT 心機能解析２**

「CT 心機能解析 2」は、EF（左室駆出率）や局所心筋の評価として壁運動（Wall motion）などの Bull’s eye map を表示し、心機能を評価するソフトウェアである。最大 20 フェーズまでの解析が可能で、複数フェーズから左室内膜側と外膜側輪郭線を自動抽出し、EF、EDV、ESV、SV、CI および ESVI、EDVI、を算出します。壁厚、壁厚変化率、壁運動などを示す 7 種類の Bull’s eye map を表示。17 セグメント表示も可能です。また最新バージョンでは右心機能解析もオートで行うことが可能になった。

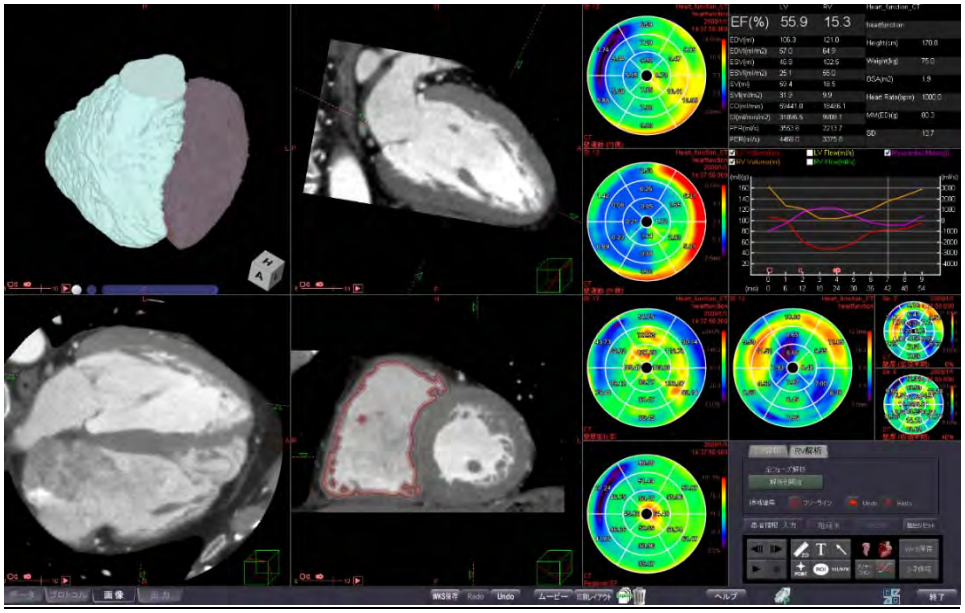


図５　心機能解析２の解析画面　右室および左室の解析情報を１画面で閲覧できる

**CT/SPECT 心臓フュージョン**

心臓の CT 検査による形態画像と、冠動脈病変の機能的評価法である SPECT 画像を 3 次元的に合成する事が可能なソフトウェアである。CT 画像だけでは高度石灰化やモーションアーチファクトなどにより、判定が困難な場合がある。同様に SPECT 画像単独では所見部位を同定しにくい事がある。CT/SPECT フュージョン画像を用いることで冠動脈の責任病変の同定やリスクエリアを容易に把握する事が可能である。CT 画像と SPECT 画像のフュージョンで重要なのが位置ずれの最小化である。当社では左室の中心から心筋に SPECT の最大値のみを放射状に投影する放射変換マッピング法を採用し、位置ずれの少ない正確な位置合わせを実現している。

更に、Stress 像と Rest 像をそれぞれ同時 に処理することで Reversibility、また Washout Rate の評価も可能とした。 これにより心筋バイアビリティの評価 に有用となる。 最新バージョンではブルズアイ表示も可能となり、Stress,Rest,Reversibility(または Washout Rate)と VR フュージョン画像を同時に比較することができる。

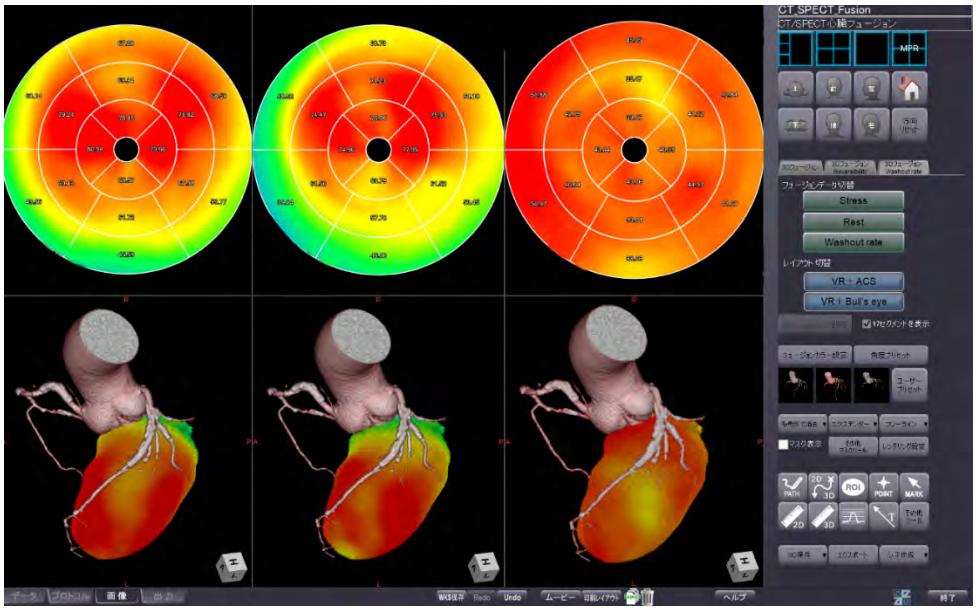


図 6　CT/SPECT 心臓フュージョンの解析画面

**CT 心筋血流解析**

CT における潅流の評価は 2008 年頃より研究ベースでは海外では多く進められてきたが、GeorgeRT らによれば、CTA での狭窄 50%以上＋SPECT での Perfusion の欠損のある領域をゴールデンスタンダードとし、CTA での狭窄 50%以上＋CT での Perfusion の欠損のある領域を比較した結果、陰性的中率は非常に高かった。さらに TPR(Transmural Perfusion Ratio)という指標にて虚血心筋と正常心筋の比較も行っており、虚血領域にて TPR が有意に低下することを認めたと報告している※1。

「CT 心筋血流解析」は Stress/Rest の 1 フェーズの心臓 CT データを使用して、左室心筋血流の TPR(Transmural Perfusion Ratio)をそれぞれ、もしくは同時に解析するソフトウェアである。左室心筋と冠動脈を自動抽出し、解析結果をフュージョン表示し、右側には Bull's eye map を表示する。17 セグメント表示も対応し、虚血のエリアの把握が容易になっている。

※1　GeorgeRT, et al. Circulation, Oct2008;118:S_936

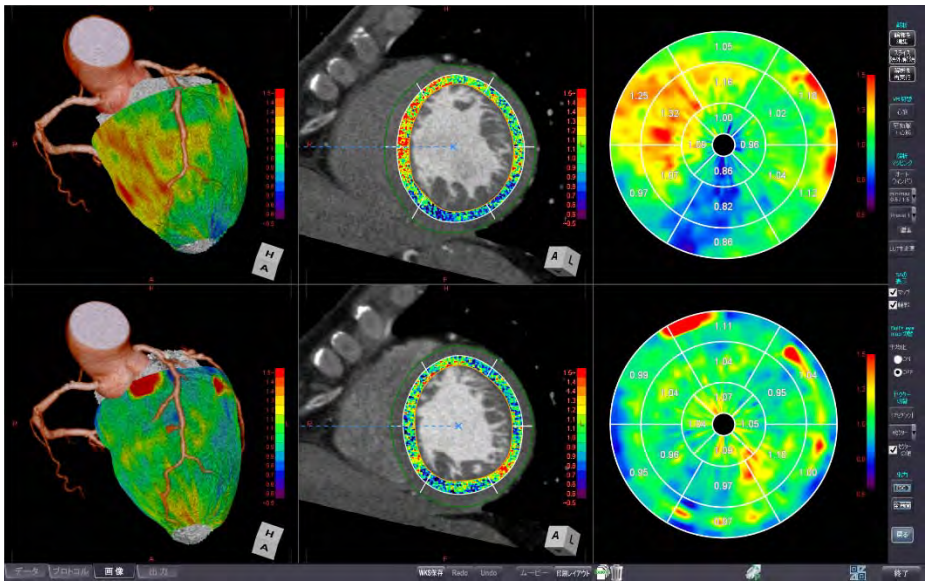

図 7　CT 心筋血流解析の解析画面

**CT 心筋ダイナミック血流解析**

心電図同期にてダイナミック撮影された心筋ボリュームデータを「非剛体位置合わせ」を用いる事で、各位相での位置ずれを補正しパフュージョン解析を行うソフトウェアである。CT 心筋ダイナミック血流解析はどのモダリティよりも心筋虚血において鋭敏な感度を持っているが、ダイナミック撮影を行ったデータに対して従来位置合わせを正確に行うことができなかったため、研究ベースに留まっていた。今回、非剛体レジストレーションを用いることにより、正確な位置合わせが可能となり、短時間にて虚血の評価を行うことが可能になった。従来の心筋虚血の評価は SPECT MRI が主流であったが、より短時間で撮像のできるＣＴにて虚血の評価を行うことができるようになった。

また冠動脈 CT データとのフュージョン表示により、虚血領域の責任血管の同定を可能としている。

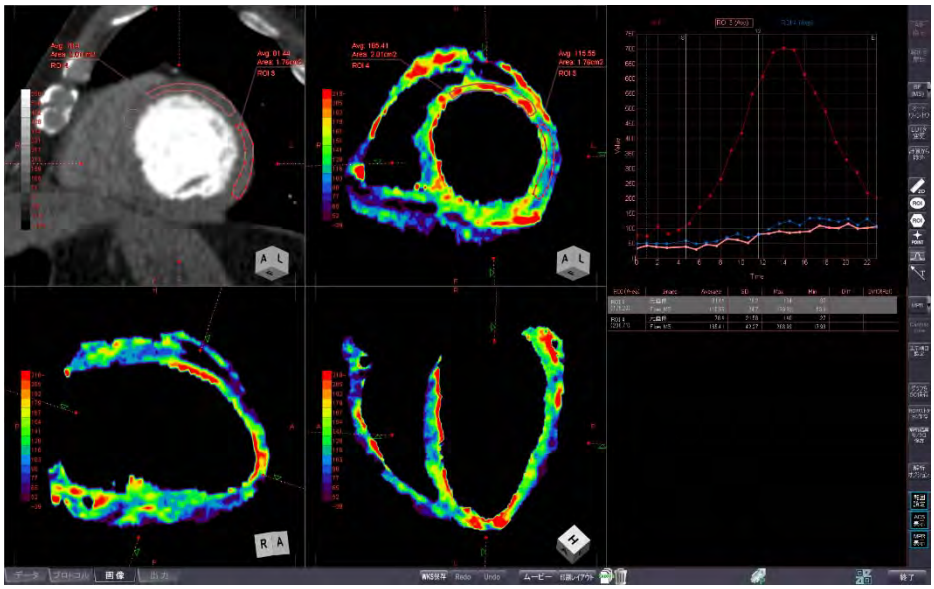

図 8　CT 心筋ダイナミック血流解析の解析画面

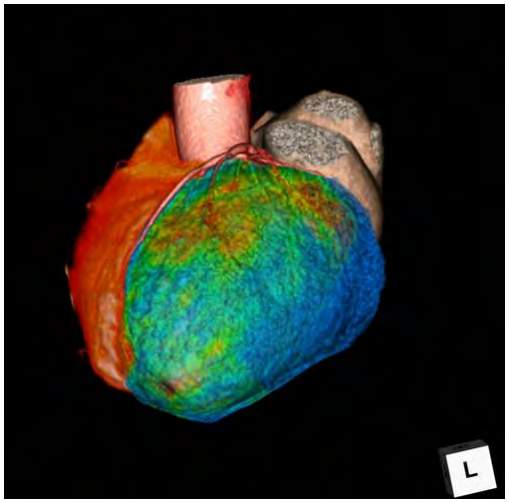


図９解析結果をＶＲ画像とフュージョン表示（側壁から下壁への血流が低下している）

**TAVR 術前プランニング**

2013 年 10 月より日本においても経カテーテル大動脈弁治療（TAVR・TAVI）が保険償還可能となり、今後日本において、急速に普及していくと考えられる治療法である。

代表的なアプローチとして経大腿アプローチと経心尖アプローチがあるが、「TAVR 術前プランニング」は、それぞれのアプローチに対して専用のレイアウトを用意して経カテーテル大動脈弁治療をワークフローに沿って効果的にサポートすることが可能である。今回最新のバージョンでは機能強化より、弁輪面の自動抽出の追加、自動計測機能の追加、レポート機能の追加など、ニーズに合わせた新機能が追加された。大腿動脈から弁を留置する経大腿アプローチでは、血管の蛇行や狭窄、石灰化の評価に加えシースサイズを選択して、シミュレーションを行うことが可能であり、計測ポイントも自動計測が可能だ（図 10）。TAVR に関するガイドラインやデバイスメーカーのプロクタリングシスで推奨されている術前計測に対応するレポート出力機能も今回新たに搭載した（図 11）。

心尖部から弁を挿入する経心尖アプローチに対しては、心筋の厚み、大動脈弁へのアプローチ角度など、TAVR 術前に必要な情報を計測できる。経カテーテル大動脈弁治療において、最も重要な術前シミュレーションに弁輪面の解析がある。大動脈の自動抽出および弁輪面の自動計測を可能としており、従来の弁輪面計測と異なり、1心拍分のすべてのフェーズにて自動計測が可能だ。またサーフェスレンダリング表示にも対応し、より正確なシミュレーションを可能としている（図12）。

これらの機能は後述するPhyZiodynamicsにより実現された機能である。

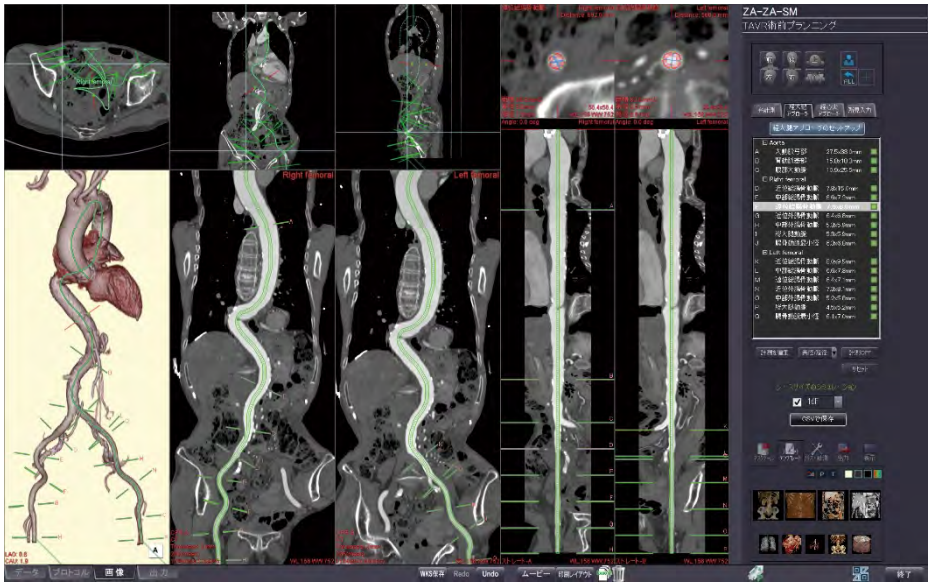


図10　TFアプローチ経路解析画面とシースシミュレーション（写真は16Fr）

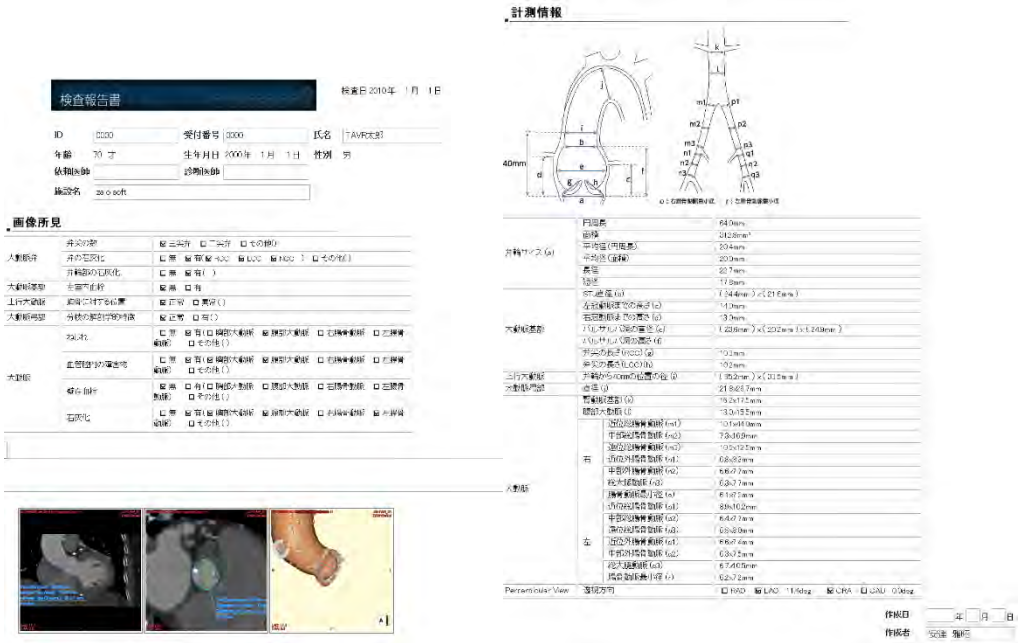


図11レポートフォーマット

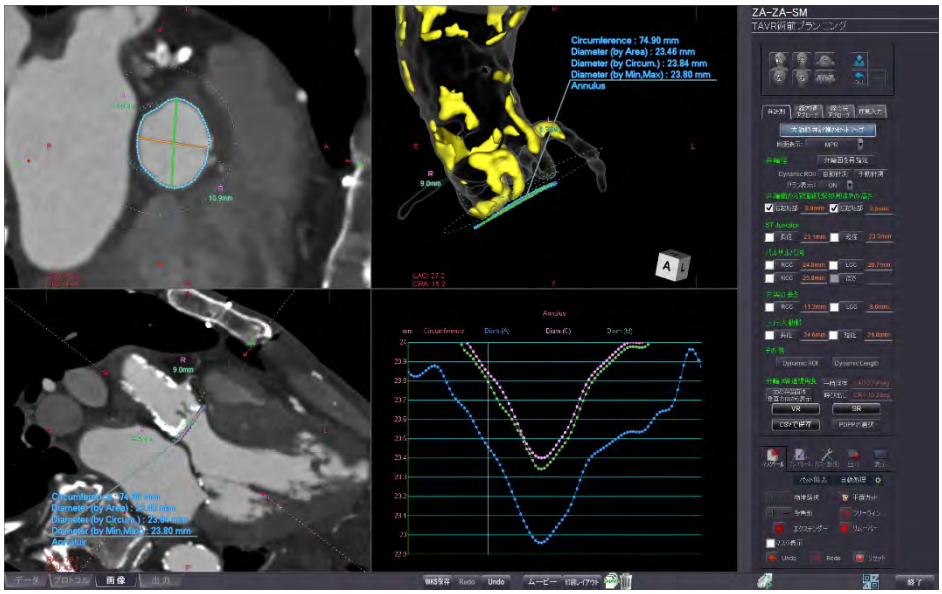


図12弁輪面の自動計測とサーフェースレンダリング表示

**PhyZiodynamics**

PhyZiodynamics は当社独自の基幹技術であり、モーションコヒーレンスと呼ばれる動態補完とトラッキングを軸とする複数のアルゴリズムを応用することで、4D 撮影の位相間隔を最大 10 倍に細かく再構成することが可能になる（図 13）PhyZiodynamics の効果は位相を細かくすることにより、4 DCT の最大の懸念である被ばくを低減することが可能である。図 14 は大腿動脈に対して ROI を置き、オリジナルデータの画像、オリジナルデータを 1/2 に間引いた画像、1/2 の間引き画像に PhyZiodynamics を行って補完した画像で TDC を計測したグラフだ。このように従来の 1/2 に照射間隔を減らした画像に PhyZiodynamics による補完を利用することで、オリジナルデータと同等の造影変化を再現できていることがわかる。この結果により、従来の半分の照射にて検査が可能になることが期待される。

さらに PhyZiodynamics は、オリジナル画像が保有する画質パラメーターを低下させることなく、ノイズ低減を実現する事が可能であり、CT 装置の逐次近似再構成のように照射線量を低下させることも可能だ。図 15 は心臓に対して PhyZiodynamics を用いた結果だが、有意にノイズの低減およびアーチファクトが低減をしている。

PhyZiodynamics は、その革新性と可能性から早くより臨床で使用可能な製品への実装が望まれていたが、動態補完機能を既存の Ziostation2 に実装する「PhyZio Maker」をはじめとし、前述の「TAVR 術弁プランニング」など、現在までに様々な解析アプリケーションに生かされている。これらの製品化に伴い、より多く臨床で活用され、今後被ばく低減にも大きく寄与できるものと考える。

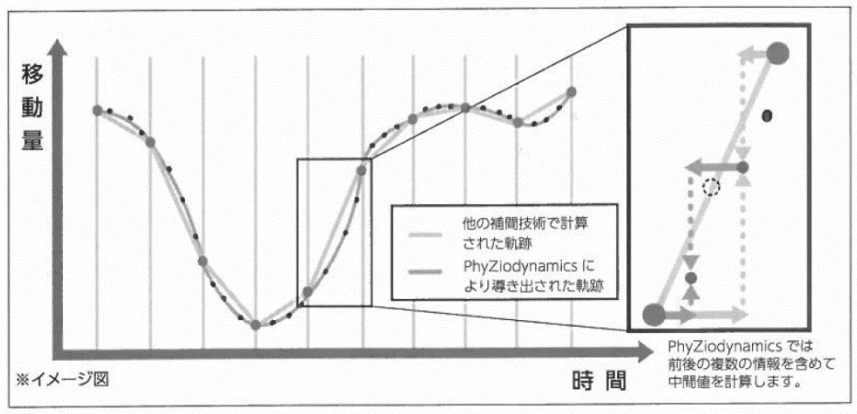


図 13PhyZiodynamics による動態補完

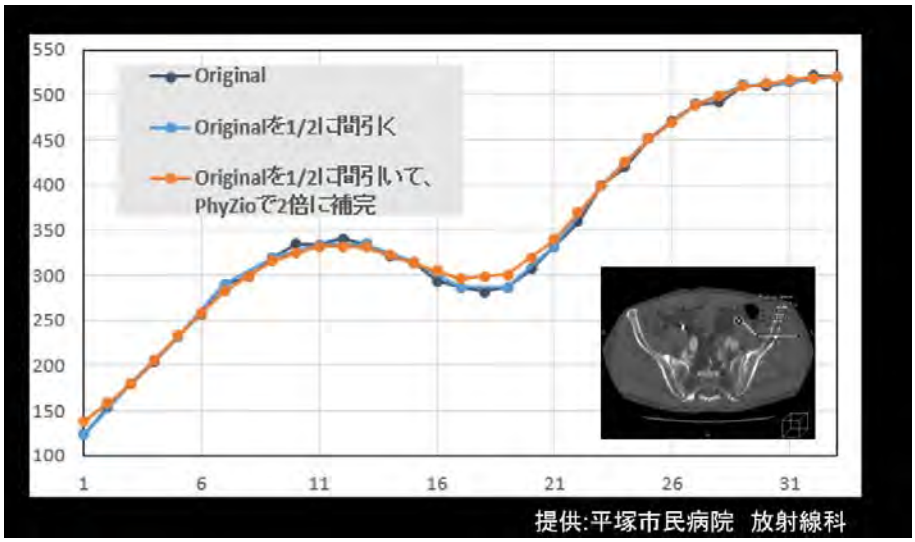


図 14　PhyZiodynamics の効果

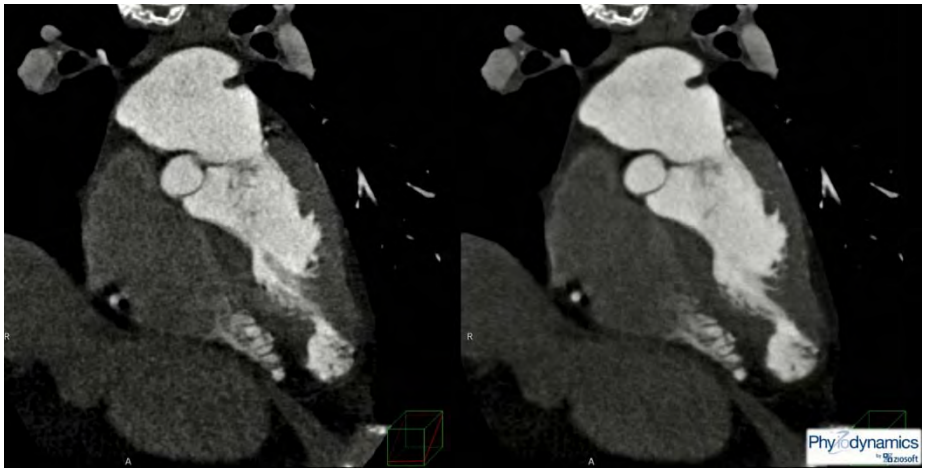


図 15　ノイズ低減効果（左：オリジナル　右：PhyZiodynamics 処理後）